

ALT EKSTREMİTE VENÖZ SİSTEM ANATOMİSİ VE ULTRASONOGRAFİ İNCELEMESİ

Prof Dr Saim Yılmaz
Akdeniz Üniversitesi Tıp Fakültesi
Radyoloji Anabilim Dalı-Antalya



“It is ironic that medical education does not cover three of the most common medical problems: back pain, hemorrhoids, and varicose veins.”

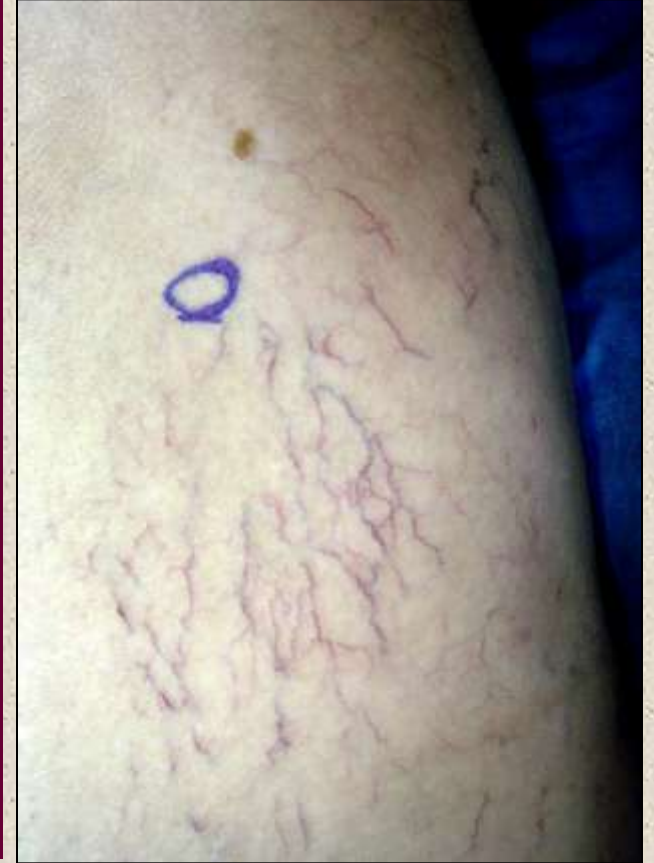**P. Fujimura, MD
Surgical Intern, UCSM**

Alt extremitte varisleri

- **Spider venler (telenjektazi)**
- **Retiküler venler**
- **Variköz venler**

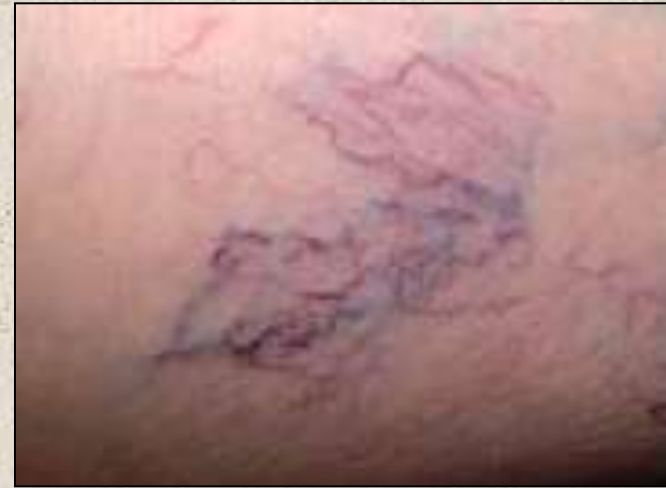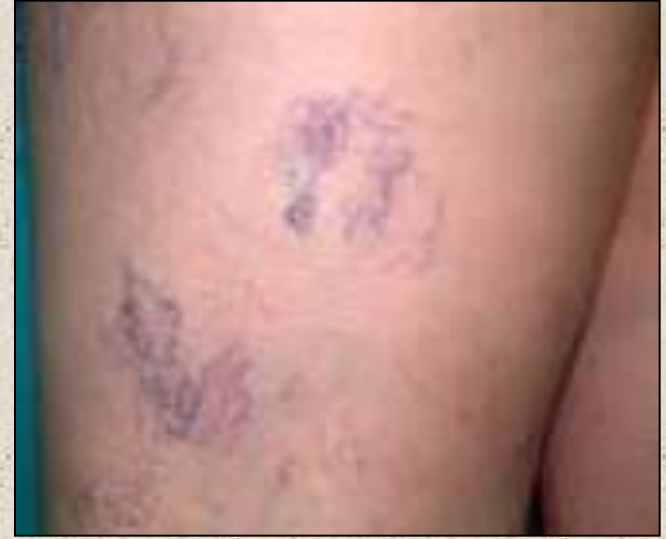Spider venler (Telenjektaziler)

- İntradermal
- Protrüzyon yok
- Kırmızı renkli
- 1mm den küçük



Retiküler venler

- İnteradermal
- Protrüzyon var
- Mavi-mor renkli
- 1-4mm çaplı

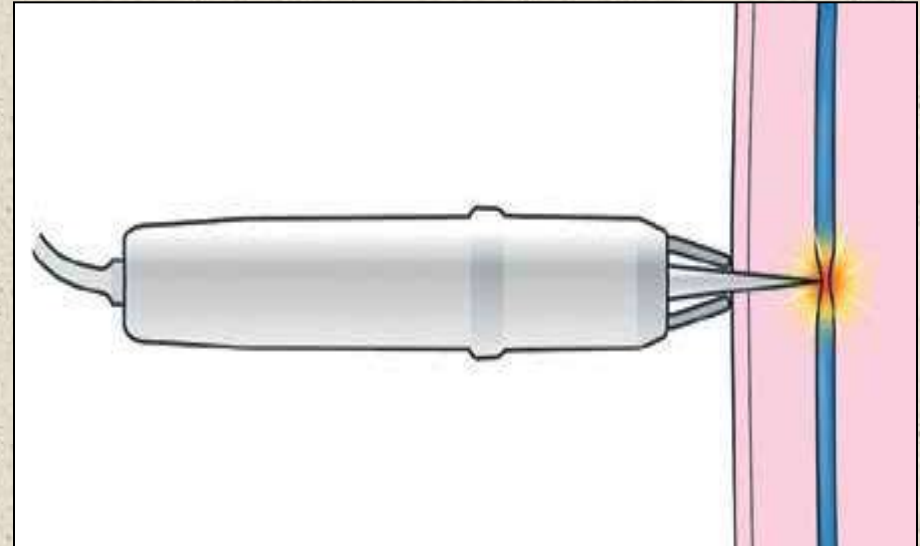
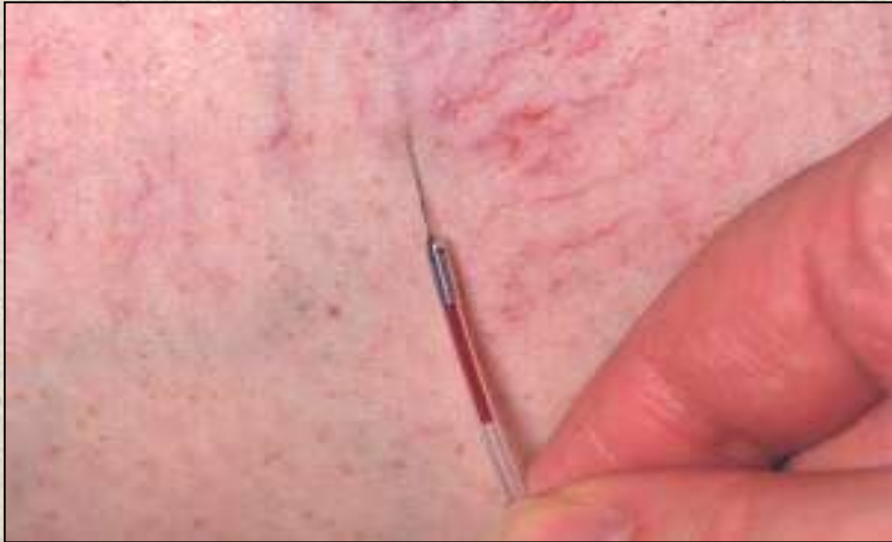

Spider/retiküler venler

- **Genetik, hormonal kökenli**
- **Bazan ciddi ağrı**
- **Daha çok kozmetik**
- **US de genellikle reflü yok**

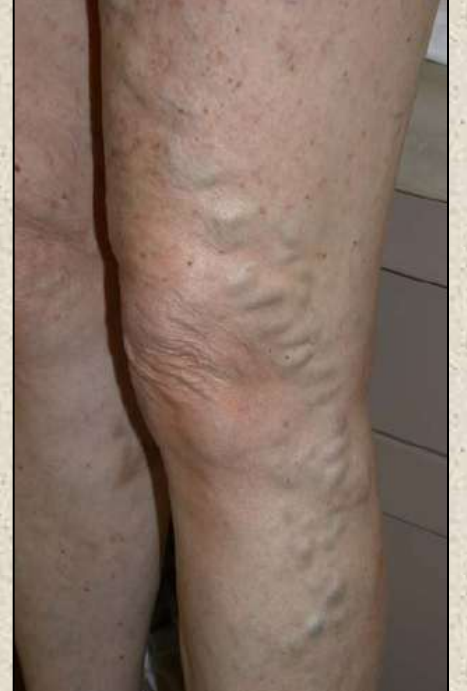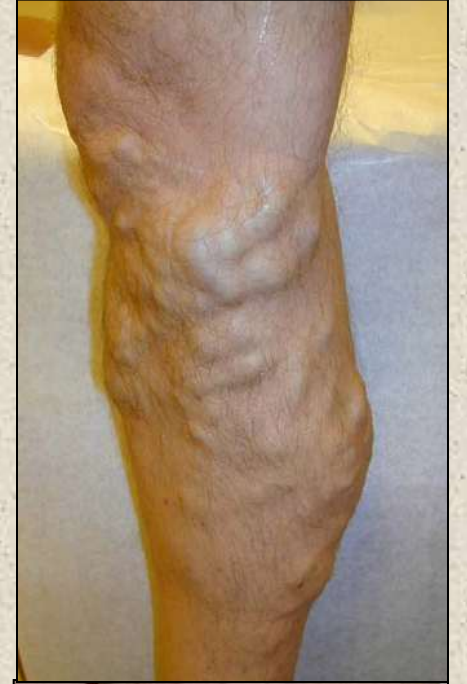Spider/retiküler venler

- Skleroterapi
- Transdermal lazer
- Elektrokoagülasyon



Variköz venler

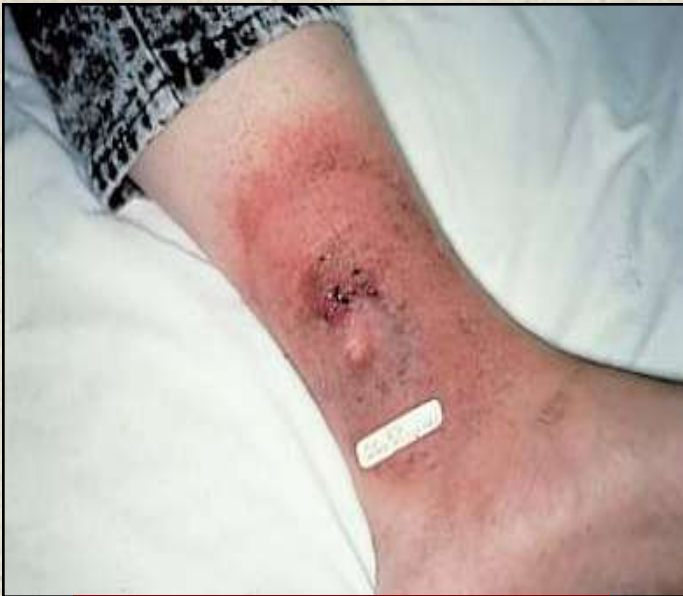- Subdermal
- Protrüzyon var
- >4mm çaplı
- US ile reflü+



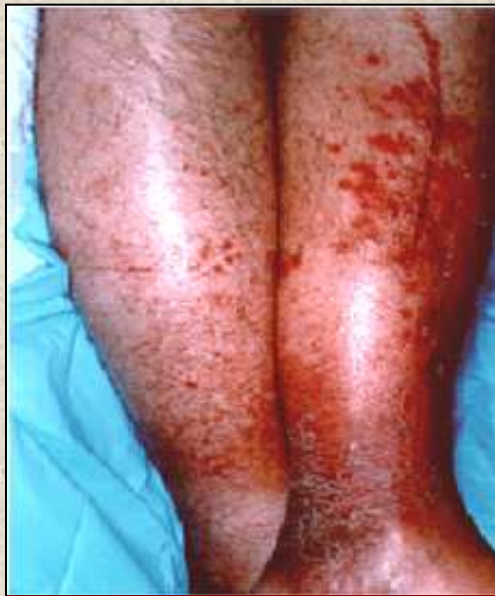Variköz venler

- Bacak ağrısı
- Gece krampları
- Huzursuzluk, yanma
- Ödem, kanama
- Yüzeysel tromboflebit

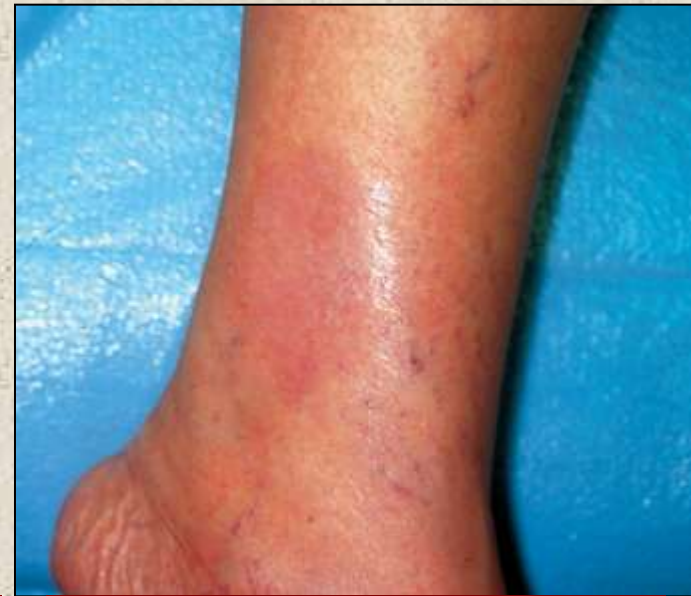



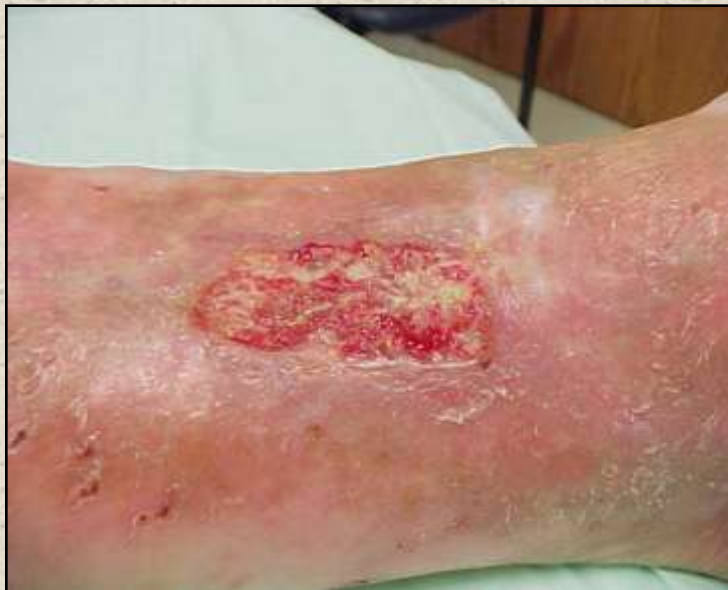Venöz ülser



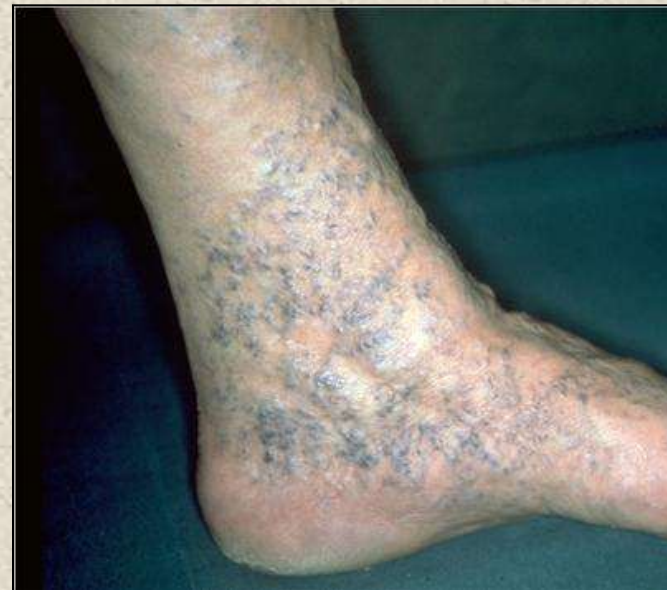Staz dermatiti



Lipodermatosklerozis



Atrophie blanche



Corona flebectica

Variköz venler

- Erişkinlerde %10-15
- Yaşam kalitesi kötü !!

Radyolojinin rolü

1. Tanı, ultrason

2. Tedavi

1. Ultrason/skopi bilgi ve tecrübesi

2. Endovasküler teknik tecrübesi

3. Takip, ultrason

Tanısal US, sorunlar

- 1. Venöz yetmezlik önemsenmiyor**
- 2. US incelemesi DVT a yönelik**
- 3. Tedavi sorumluluđu yok, rapor**

Tanısal US, sorunlar

- Tedavide de Radyoloji !
- İlk aşama, iyi bir Doppler US
 - Doğru US tanısı, doğru tedavi
- Venöz anatomi

Venöz sistem

1. Derin venler (iliak, femoral)
2. Yüzeyel venler (VSM, VSP)
3. Perforan venler

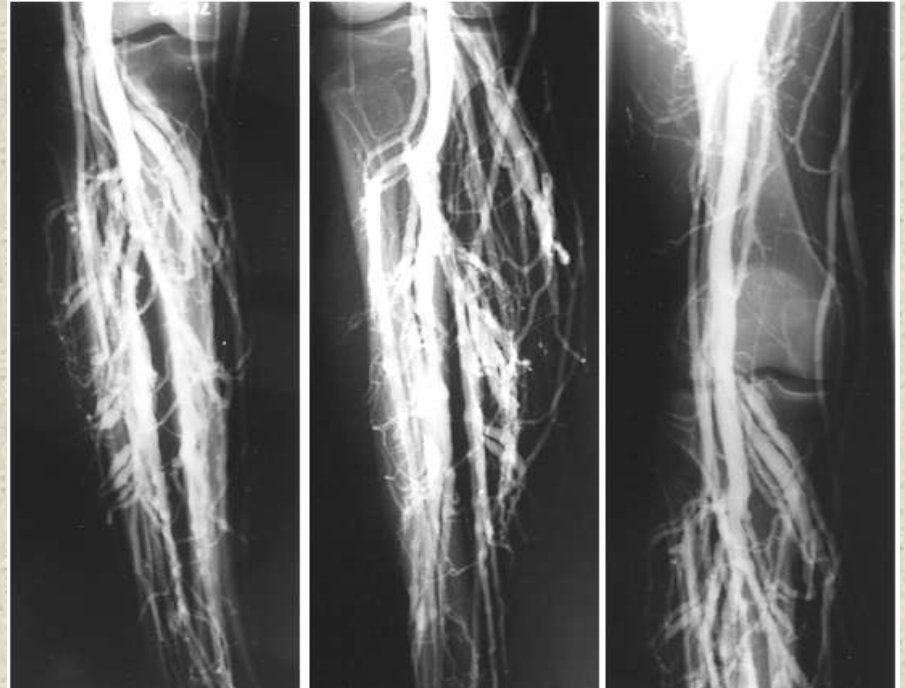
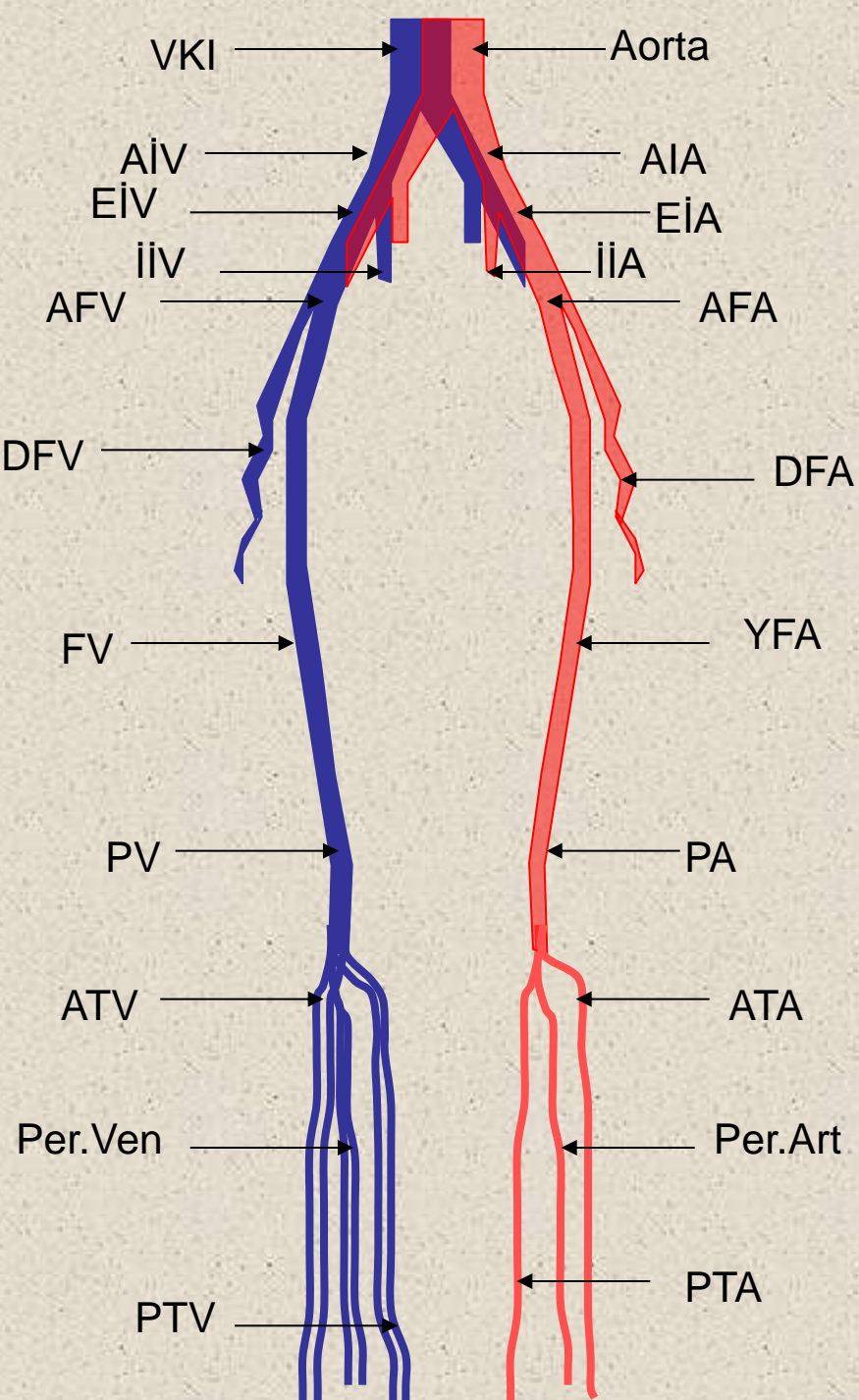
Derin venöz sistem

1. Arterlere paralel

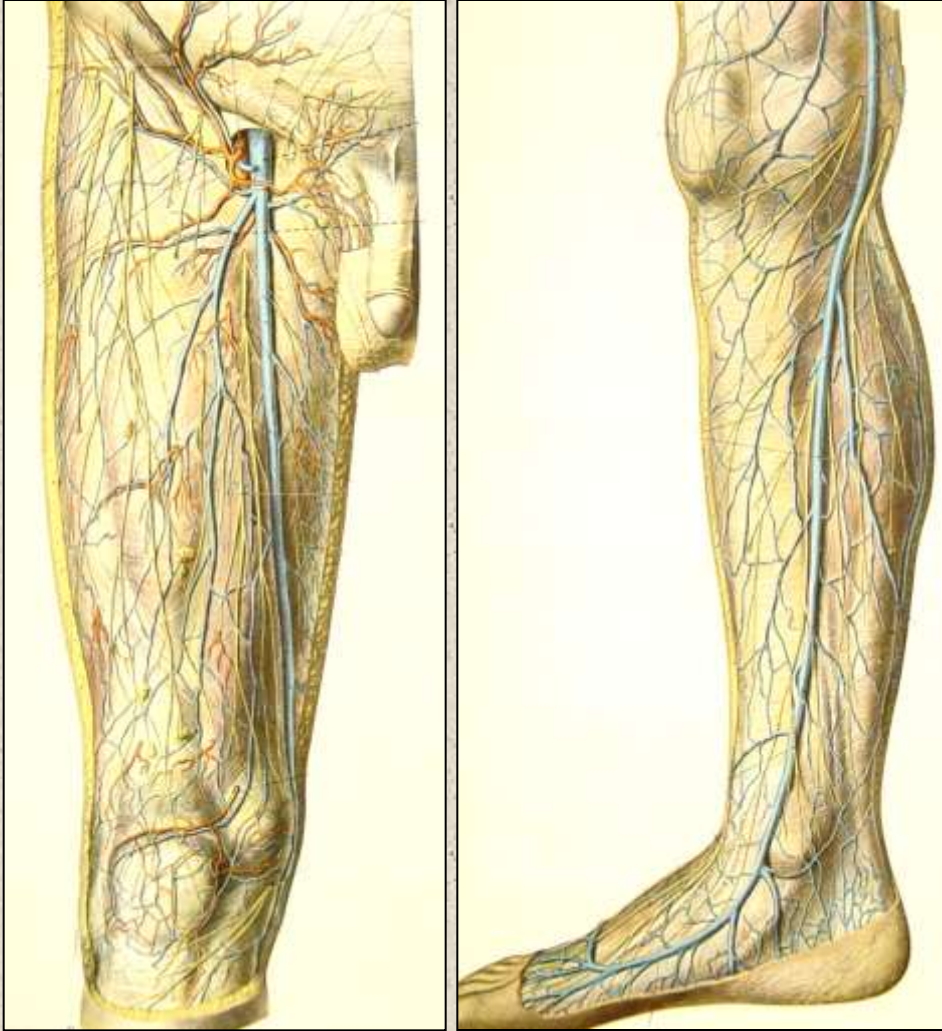
2. Arterlerle isimleri aynı

3. ~~Yüzeysel~~ "Femoral Ven"

4. Krural venler çift

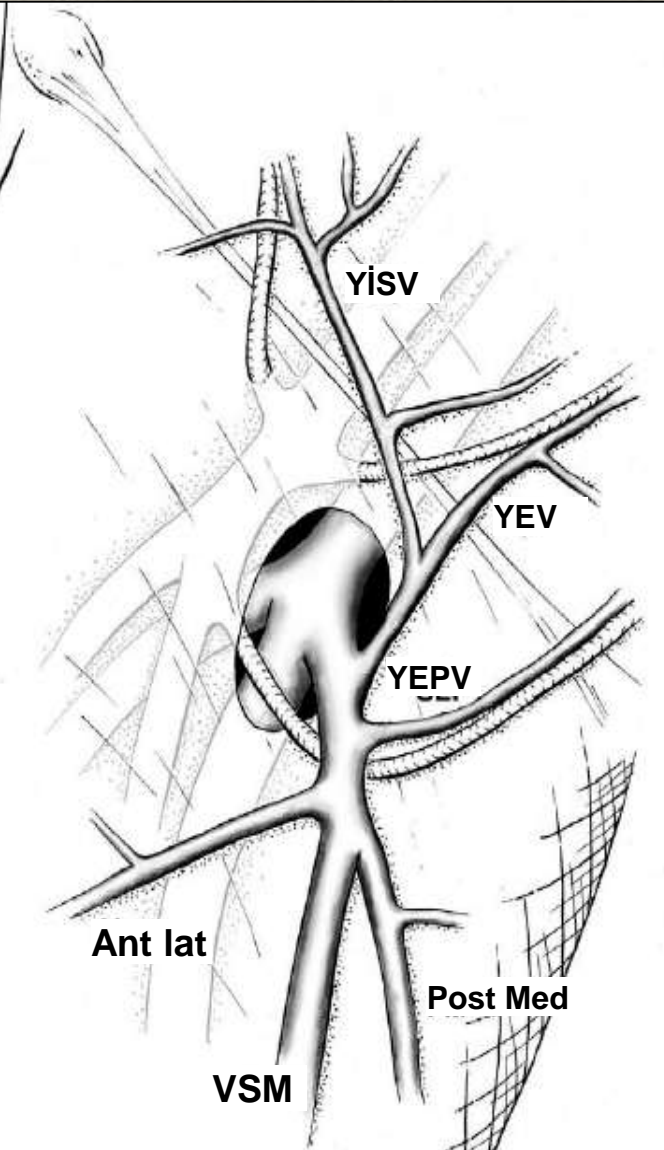


Yüzeyel venöz sistem



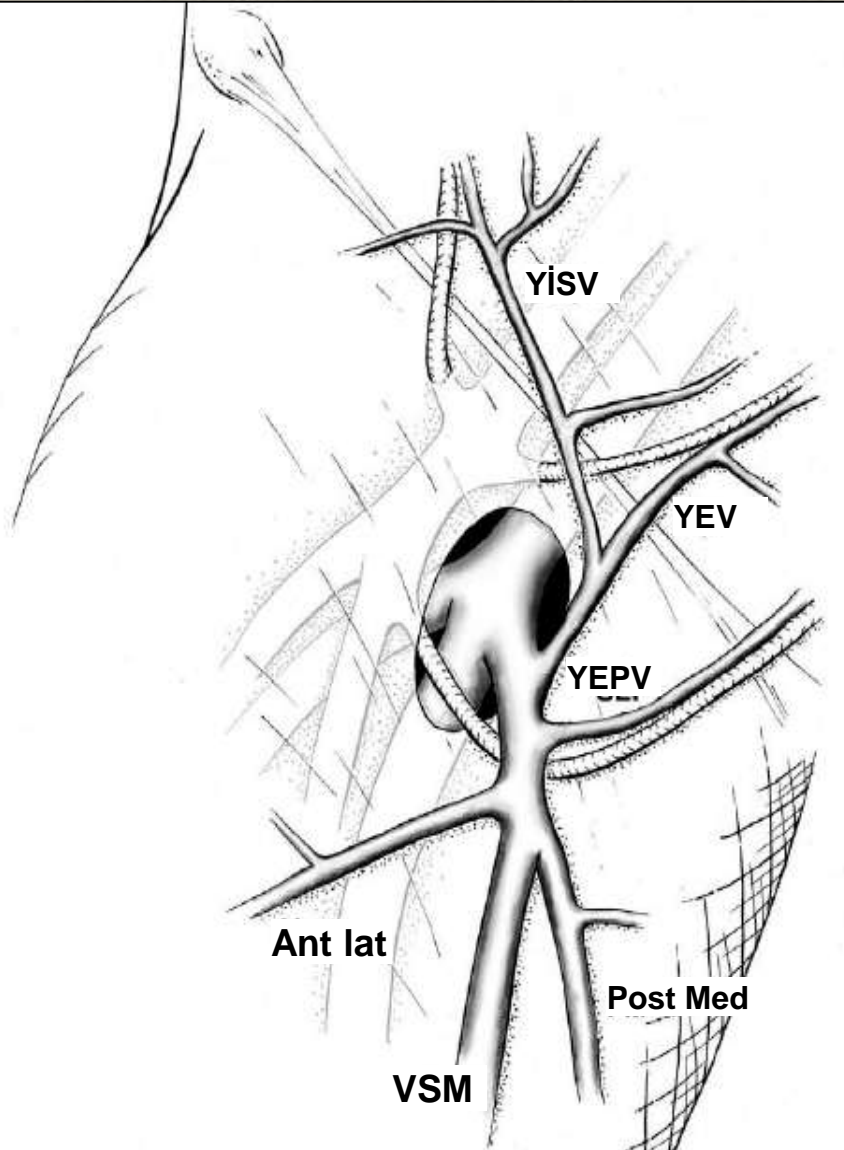
1. VSM-VSP komünikan venler, network
2. VSM medial malleol kasıkta SFB
3. Yüzeyel-derin fasya
4. Safen sinirle komşu
5. Duplikasyon %2 (fasyalar arasında)
6. Aksesuar VSM (fasyalar dışı) sık

Safenofemoral bileşke (SFB)



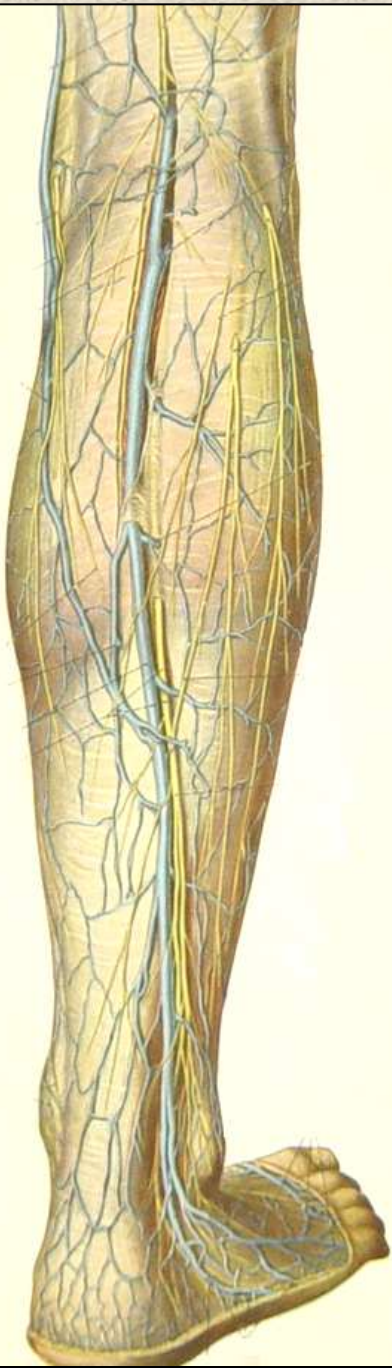
1. Yüz. iliak sirkumfleks, Yüzeyel epigastrik, Yüzeyel ekst. pudental
2. YEV karın duvarı-SFB, iliak okl.da belirginleşir.
3. EVLT de önemli bir "landmark". EVLT ye hemen distalinden başlanır !
 - Oklüzyon istenmez
 - AVF riski

Safenofemoral bileşke (SFB)



- Anterior lateral ve posterior medial dallar VSM ile karıştırılabilir.
- PM dal VSP ile birleşir (Giacomini-intersafenöz veni)

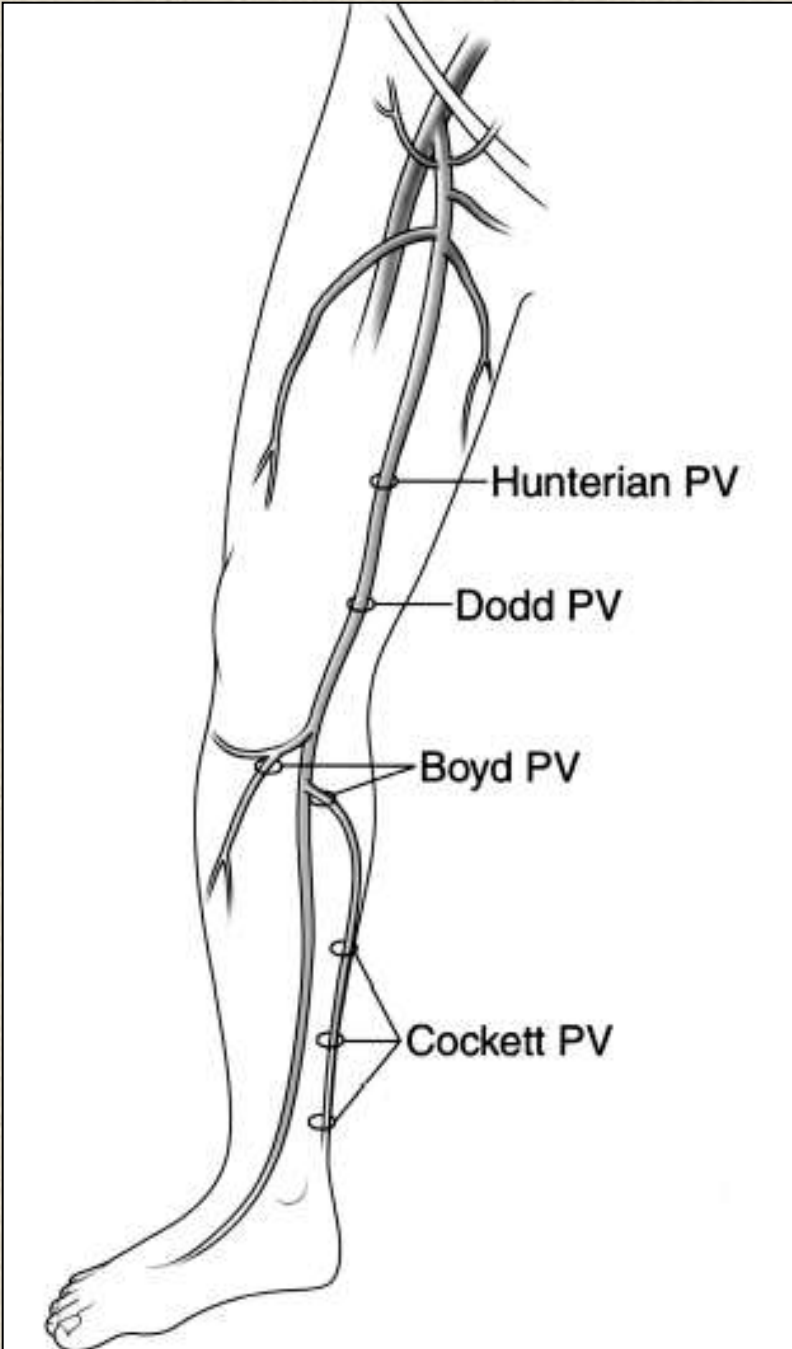
Vena safena Parva (VSP)



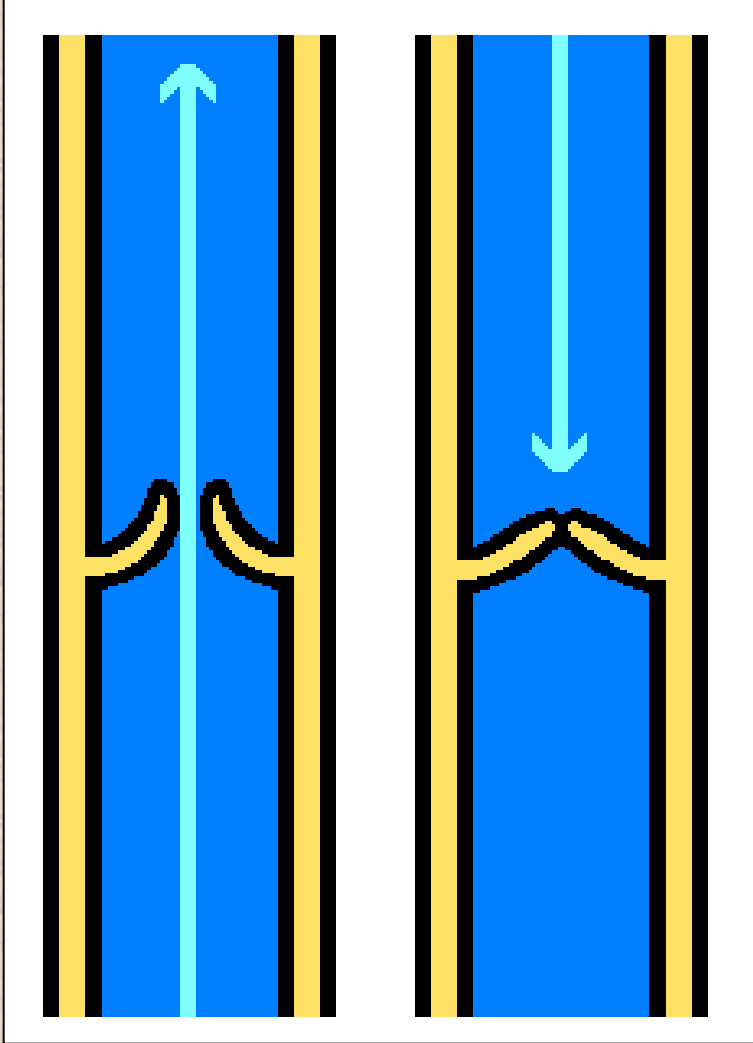
1. Ayak lateral yüzü – Popliteal Ven
2. Yüzeyel-derin fasya
3. N. Suralis ile yakın komşuluk
4. 2/3 popliteal fossada PV e dökülür
5. 1/3 “Giacomini Veni” VSM ile birleşir.

Perforan Venler

1. Derin-yüzeyel venler (fasyayı perfore eder)
2. “Komünikan venler” yüzeyel-yüzeyel
3. Çok sayıda
4. En sık Hunter ve Boyd yetmezlik gösterir



Fizyoloji




1. Kan “yerçekimine rağmen” kalbe gönderilmeli

2. Supine: 0 mm/Hg,
Erekt: 100 mm/Hg


3. Muskulovenöz pompa (periferik kalp): Bacak kasları kanı pompalar, kapaklar kanın geri dönmesine engel olur

Venöz yetmezlik

- 1.Yüzeyel venler (VSM,VSP)
- 2.Perforan/gonadal venler
- 3.Derin venler



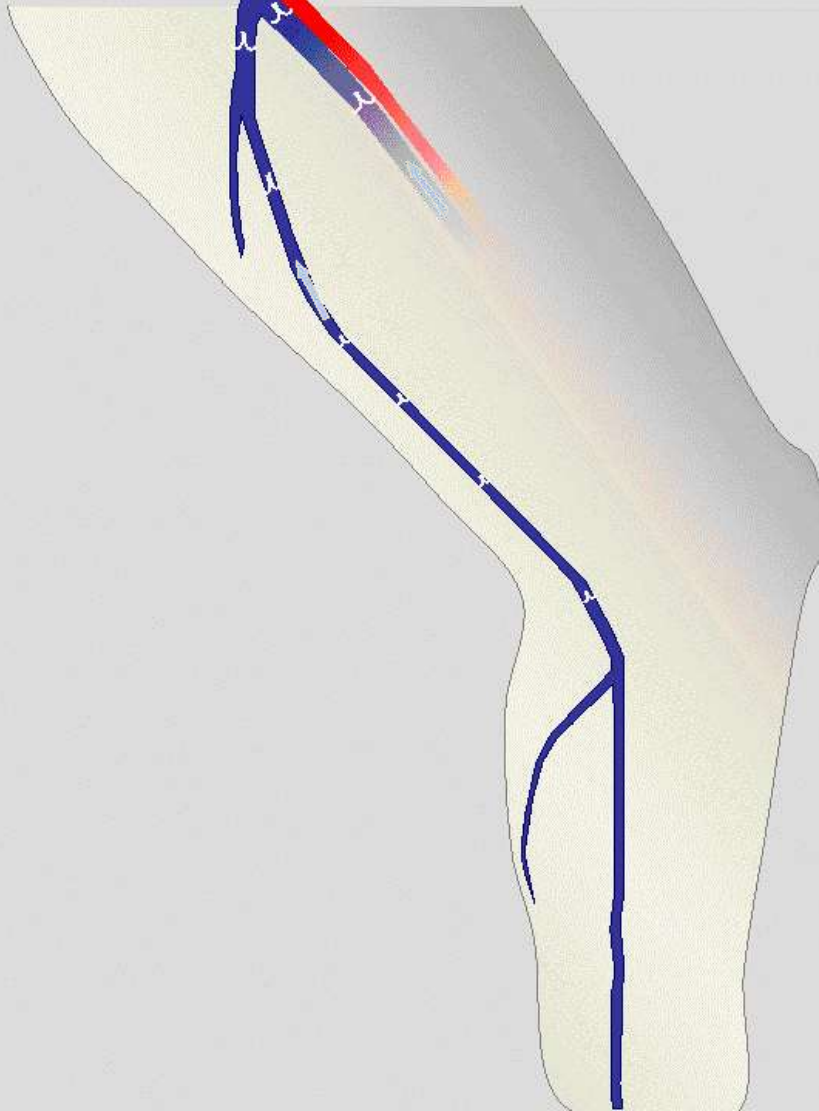
Normal



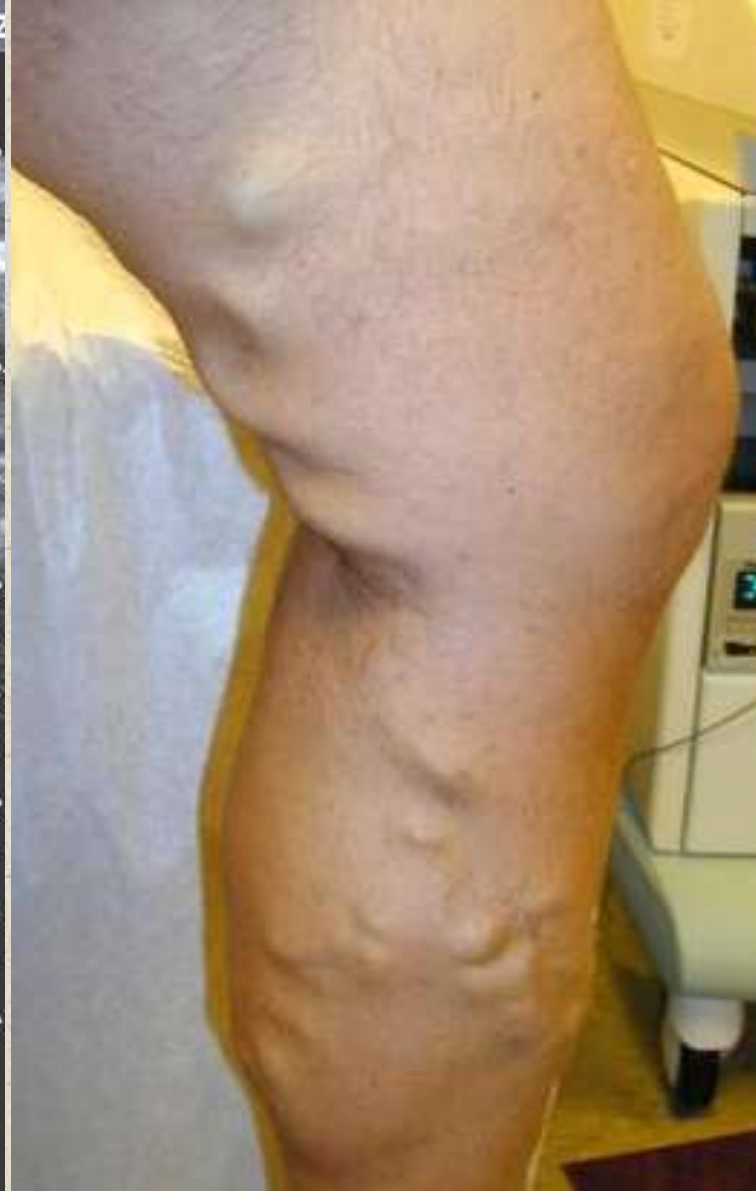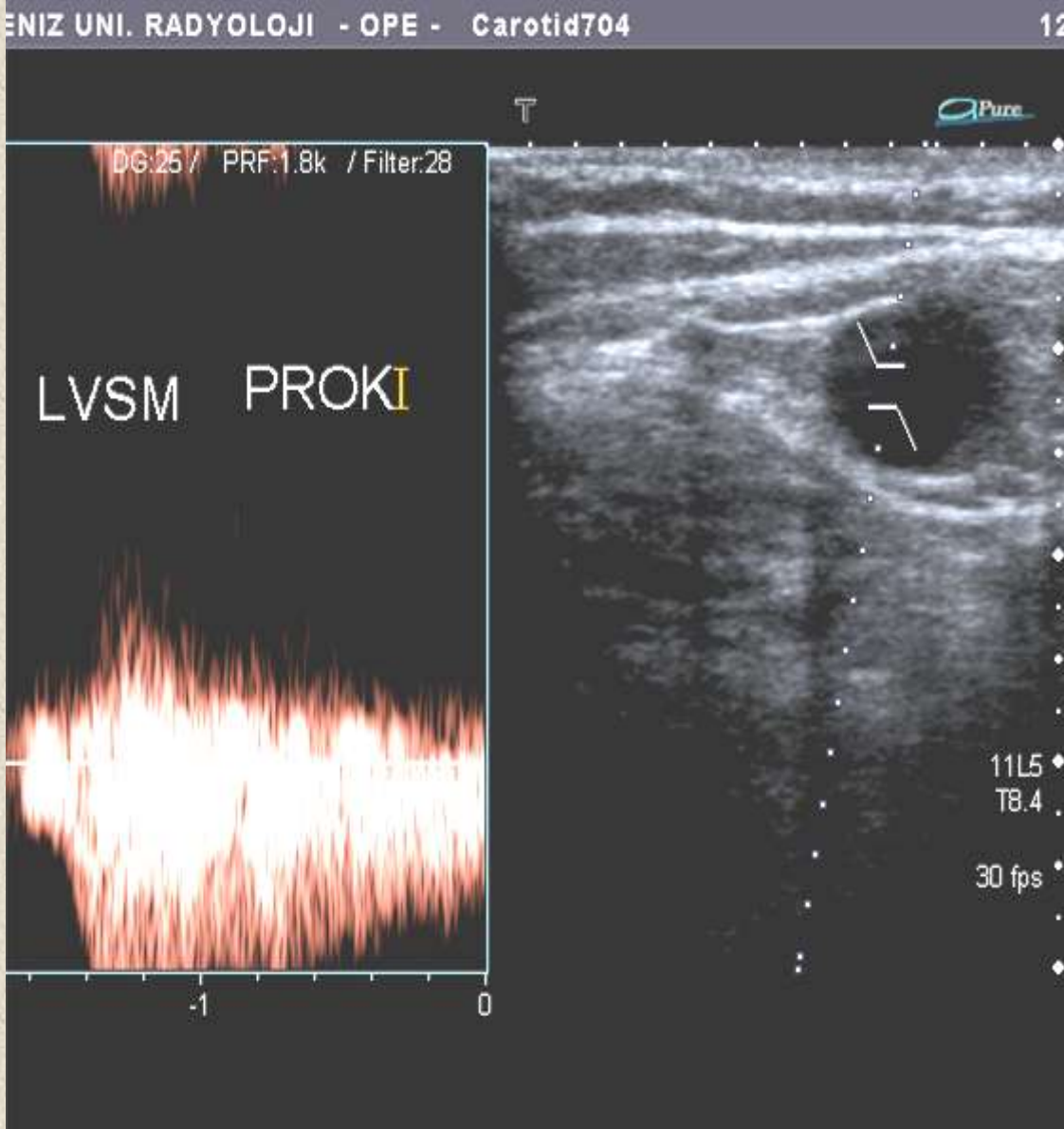
Venöz yetmezlik

Yüzeyel ven yetmezliđi

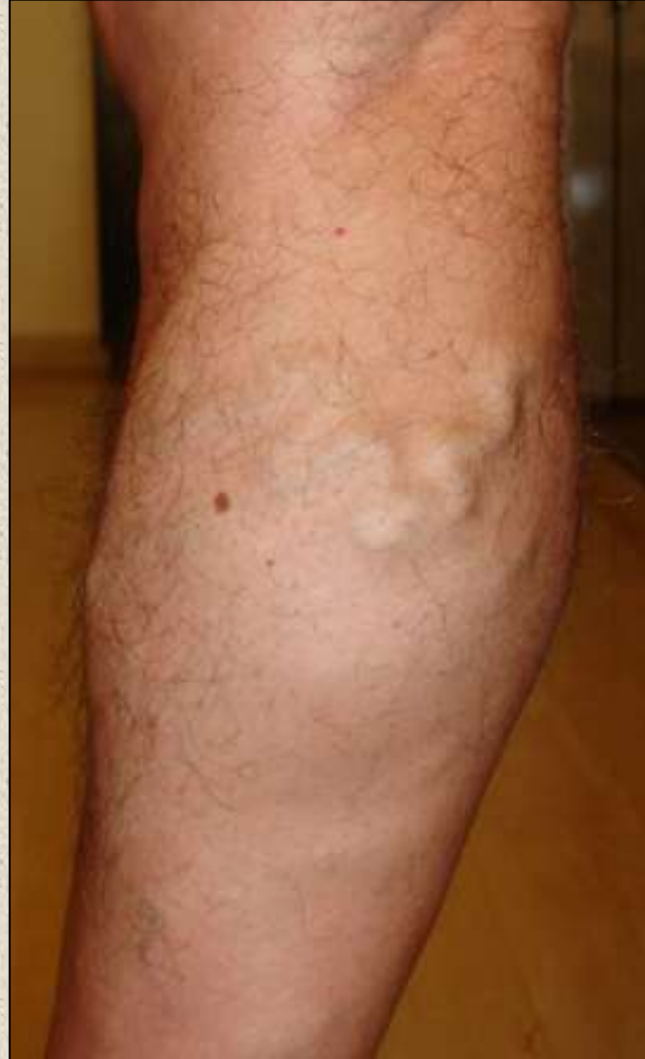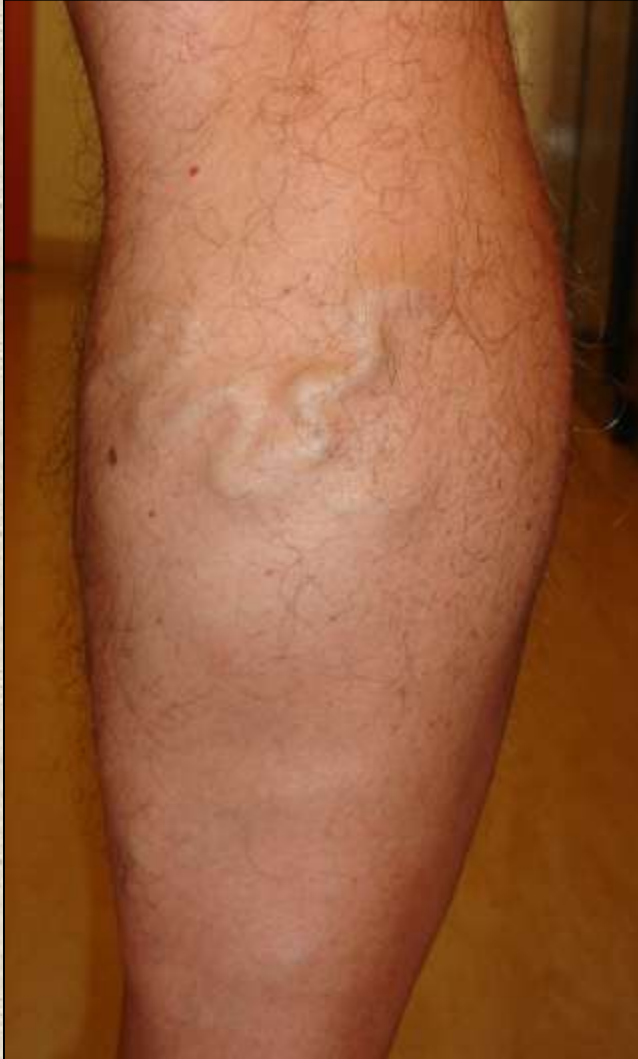- En sık VSM reflüsü (%60-70)



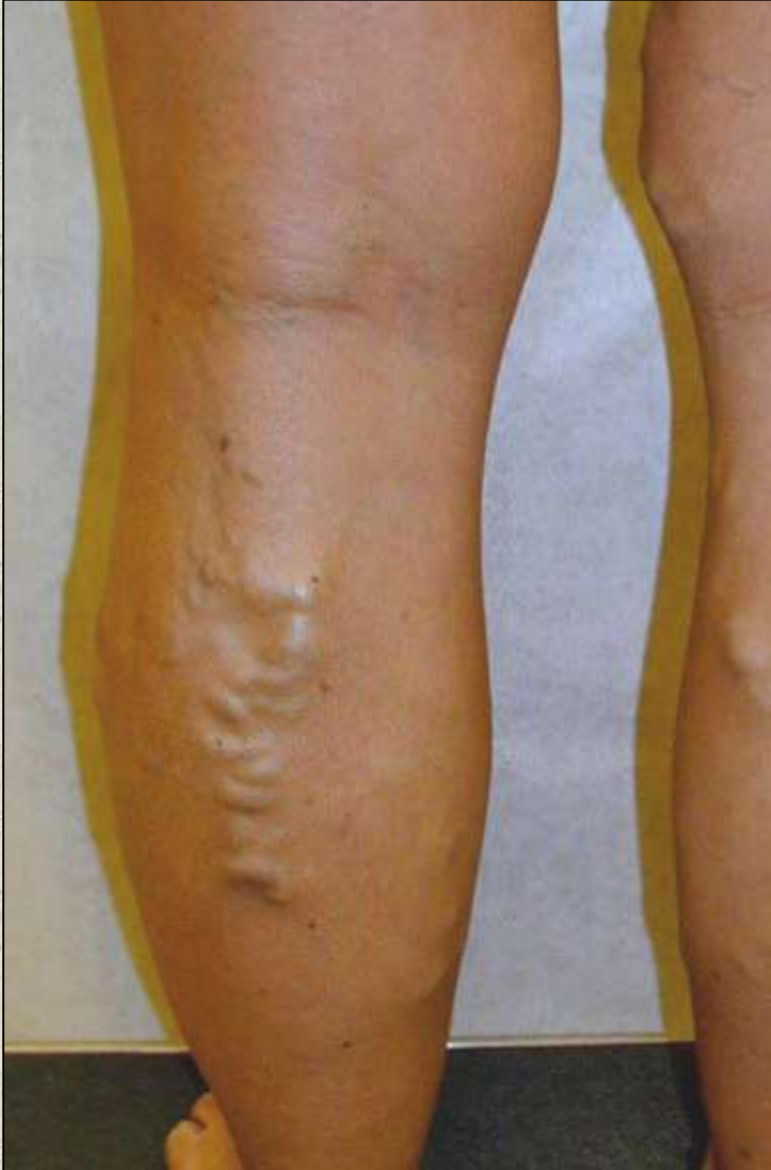VSM yetmezliđi



VSP yetmezliđi



Perforan yetmezliđi

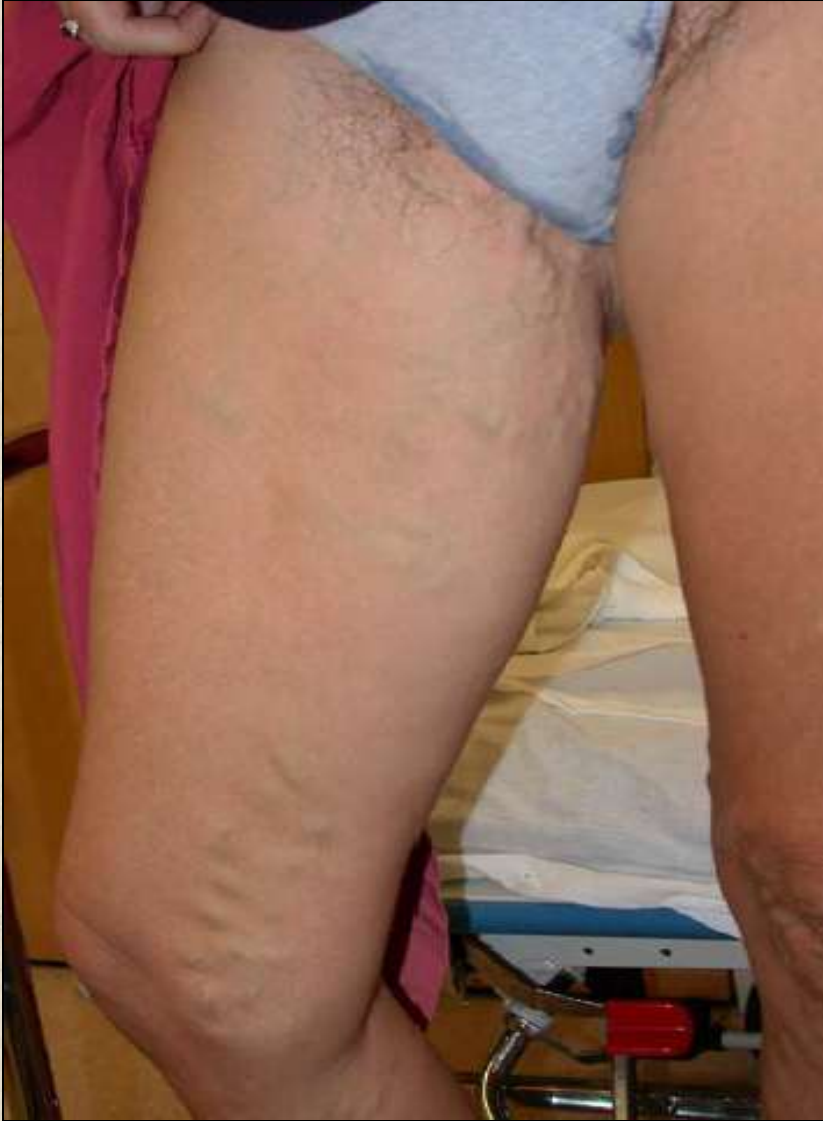

- 1.VV lokalizasyonu deđiřebilir
- 2.VSM ve VSP yetm taklit edebilir
- 3.Venöz klodikasyon
4. Venöz ülser sık

Perforan yetmezliđi



Gonadal ven yetmezliđi



1. Orta yaşı, multipar
2. VV kasık iç kısmı, vulva
3. Transvajinal US de ovaryan/iliak ven reflüsü
4. Ovaryan-iliak venografi ve embolizasyon

YV yetmezliđi, tedavi prensipleri

1. Öncelikle reflü tedavi edilmeli

Önce VV→neden deđil sonuç

2. Birden fazla reflü: prox→distal

Endovenöz Lazer (RF?, Cerrahi??)

US eşliđinde köpük skleroterapisi

3. Sonra VV tedavisi, ihmal etme !

**US eşliđinde (köpük) skleroterapi
(nüks azalır, kozmetik amaçlı)**

Tedavi kontrendikasyonları

1. Derin ven obstrüksiyonu

**Yüzeyel venler/variköz venler
kollateral olabilir !**

2. Ağır arteriyel yetmezlik (ABI<0.50)

O₂ ihtiyacı artabilir, iskemi ↑

Beslenme, yara iyileşme problemi

Safen ven gerekli olabilir

Doppler US incelemesi

1. Variköz ven hastalığında TTTT

Tanı koyma, Tedavi yöntemini seçme

Tedaviyi uygulama, Takibi yapma

El Doppleri, Pletisismografi, Klinik?

2. Aynı hekim tarafından yapılmalı

Etkinlik ve güvenilirlik

Optimal hasta-doktor ilişkisi

Doppler US incelemesi

1. Bacakta VV ler varmı, nerede?

Bazan VV gözle görülemez

2. VV de US la reflü varmı, kaynağı ne?

VSM>VSP>Perforan>Gonadal ven

Derin venler

3. Derin venlerde reflü/obstrüksiyon ?

4. Bacakta arteryel yetmezlik varmı?

5. Hangi tedavi/tedavileri uygulamalıyım?

Lazer?, skleroterapi? (cerrahi???)

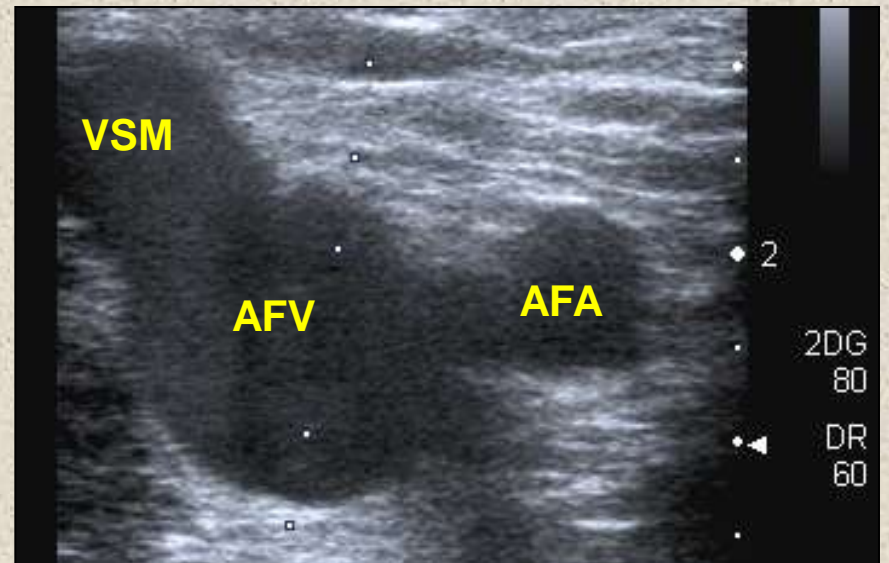
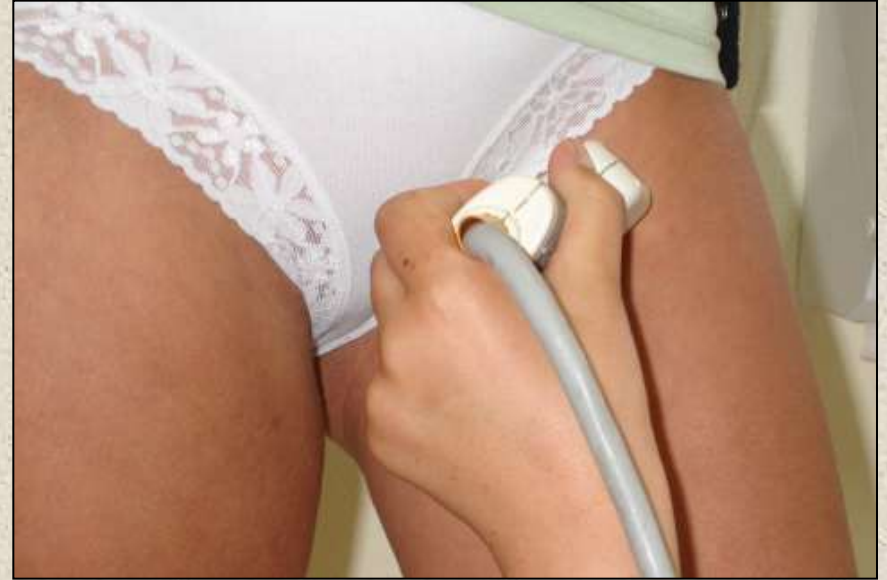Variköz Ven Doppler US

**1. Hasta yüzü
hekime dönük
olarak, ayakta,
incelenecek bacak
dışa çevrilmiş ve
vücut ağırlığı diğer
bacağa verilmiş
olarak durur.**



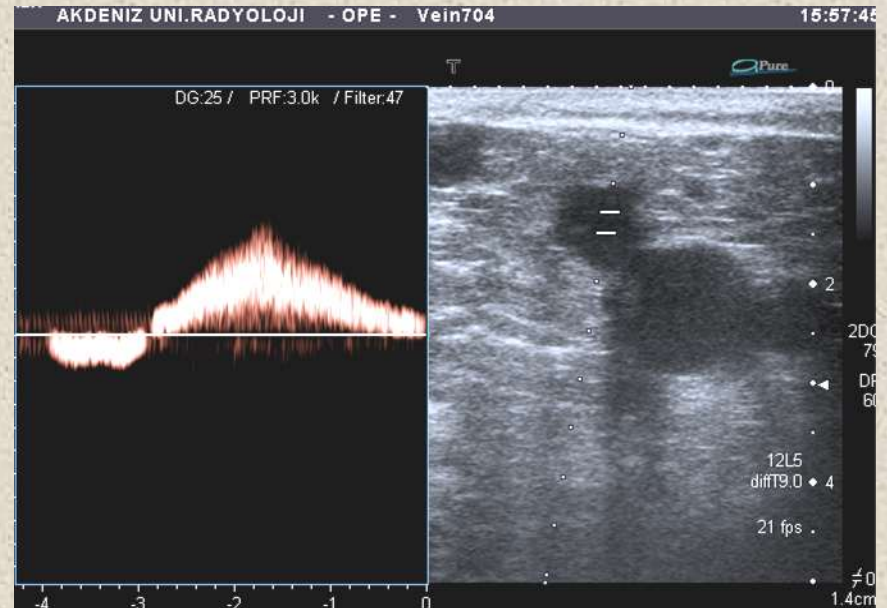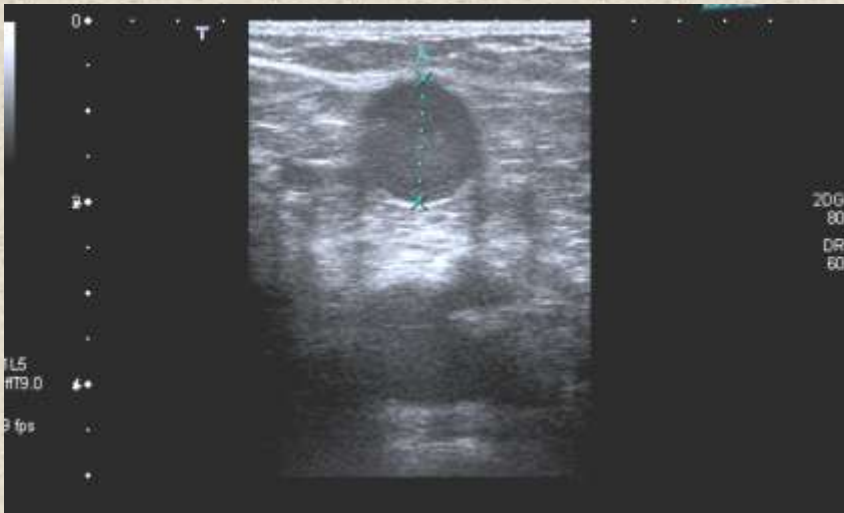Variköz Ven Doppler US

2. Prob ilk önce SFB
ye transvers
olarak yerleştirilir.
Femoral ven ,VSM
ve yüzeysel femoral
arter gri skalada
görüntülenir
(Micky mouse)



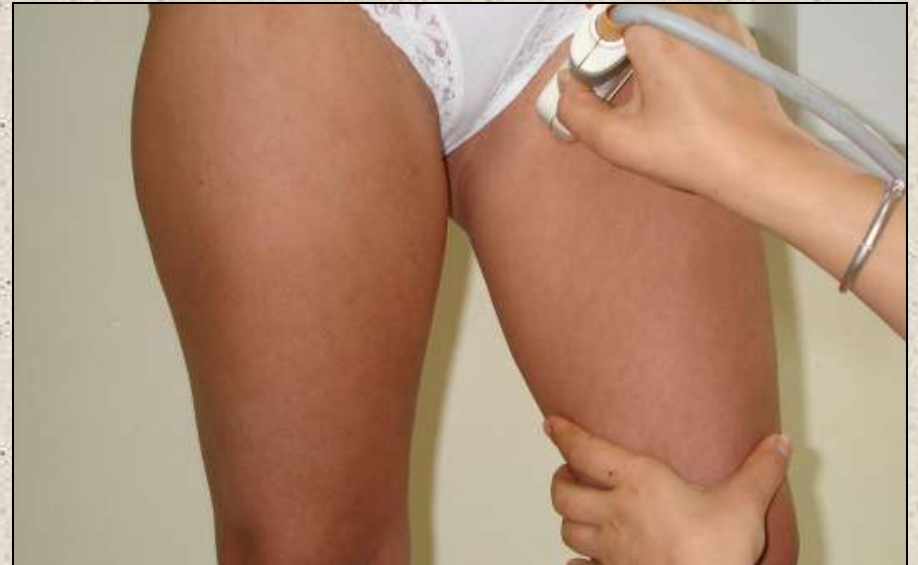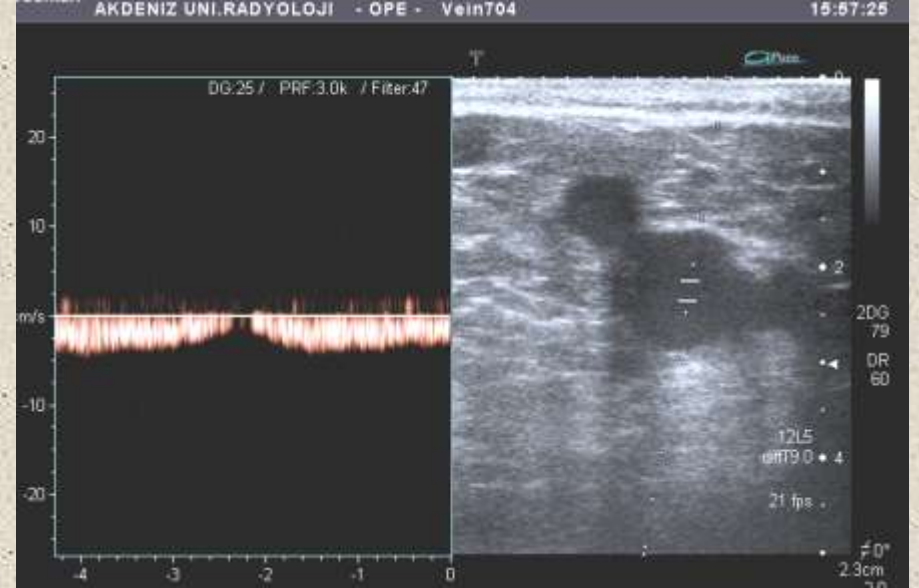Variköz Ven Doppler US

2. VSM çapı ölçülür
(normalde $<4\text{mm}$),
valsalva/kompresyon
ile duplex Dopplerde
reflü olup olmadığına
bakılır



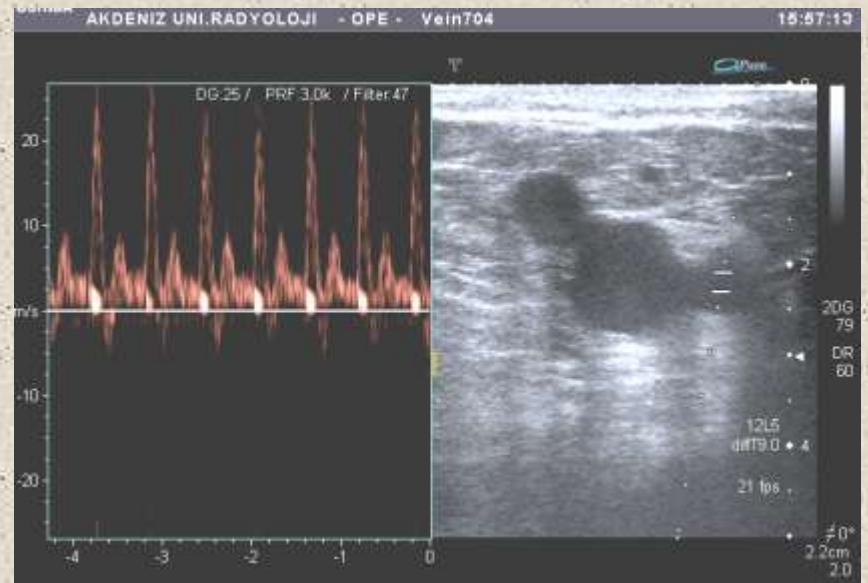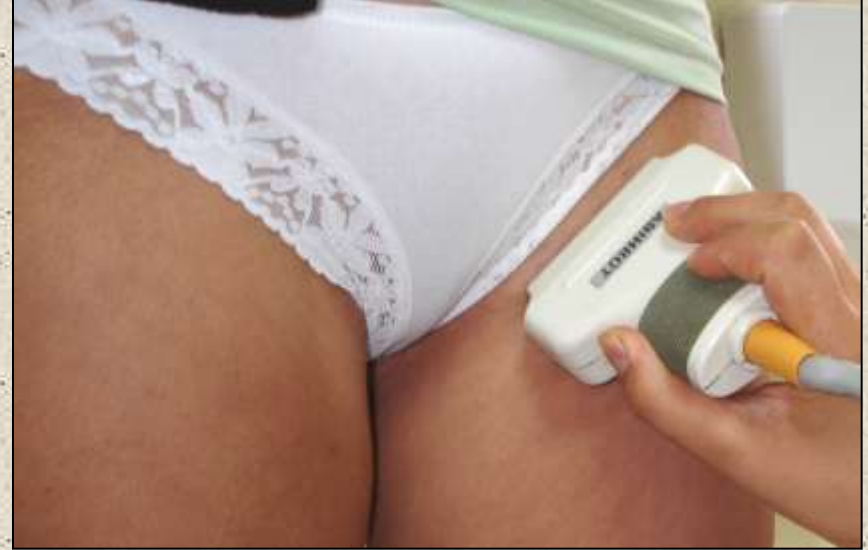Variköz Ven Doppler US

**2.Femoral vende
reflü aranır,
hasta öyküsü,
kompresyon ve
ogmentasyon
manevralarıyla
DVT ekarte
edilir.**



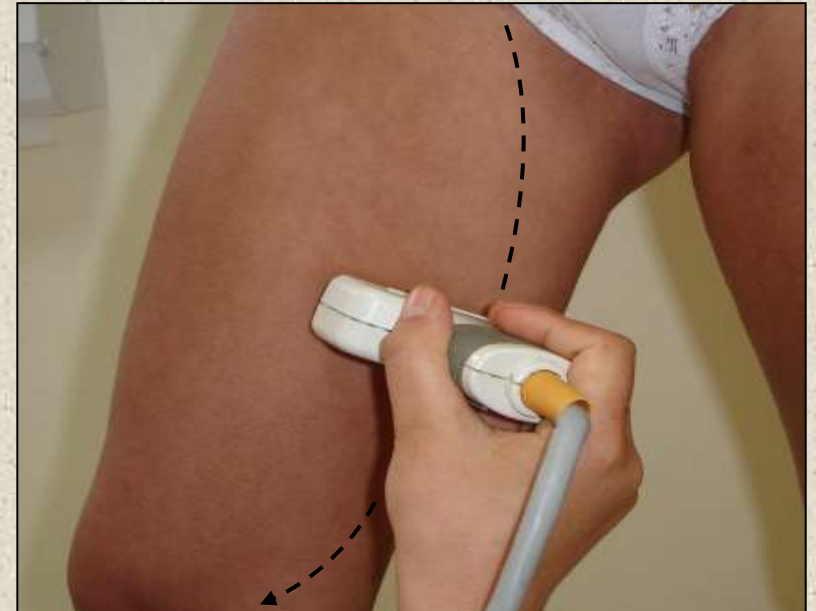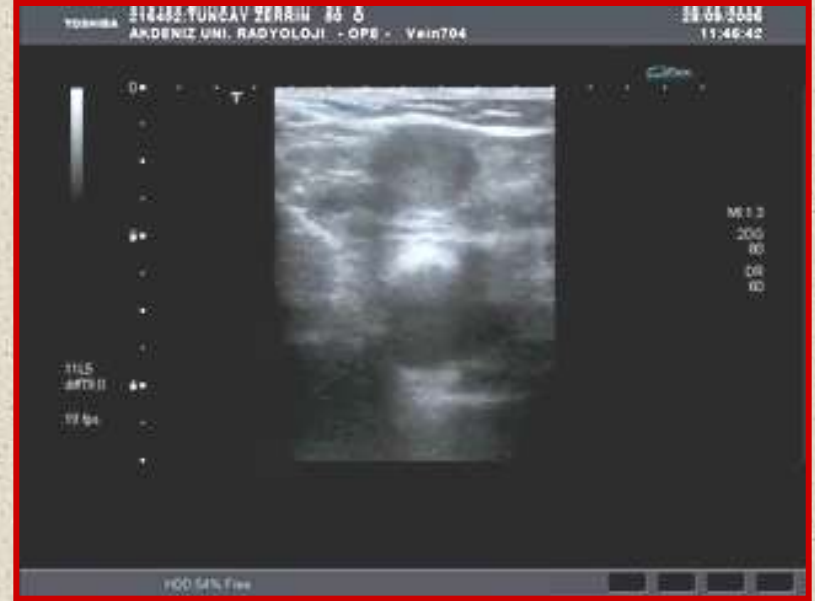Variköz Ven Doppler US

2. Prob 30-40 derece kadar kranyal yönde açılarak arteriyel akım formlarına göz atılır, hasta hikayesiyle ve trifazik/bifazik akım görüntülenerek gross arteriyel patoloji ekarte edilir



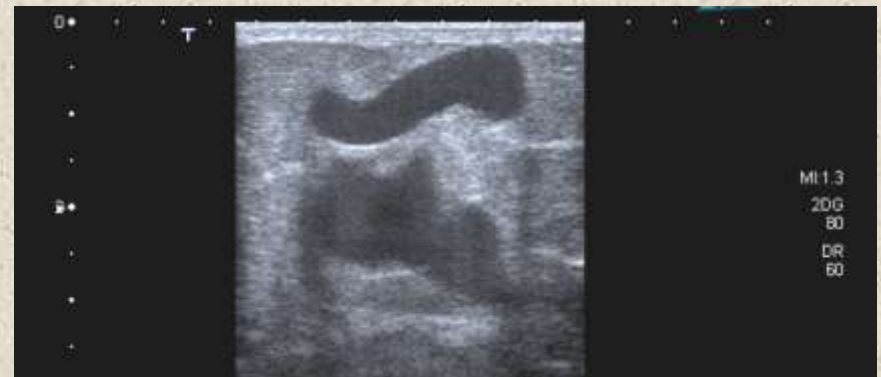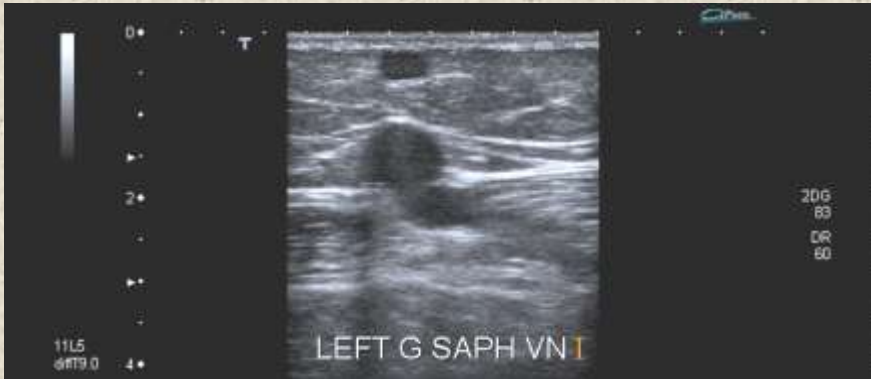
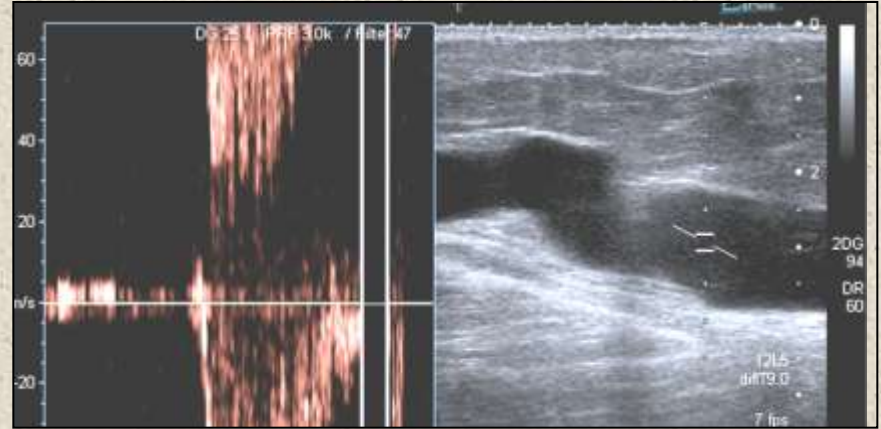
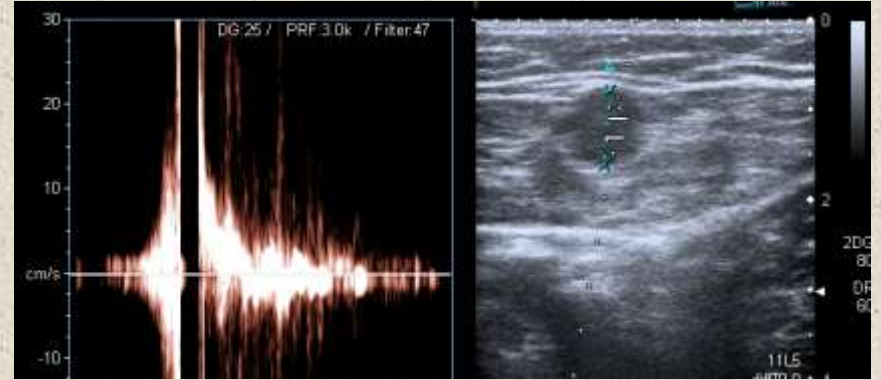
Variköz Ven Doppler US

3.US ile bacağın iç yüzünde VSM veni yüzeyel ve derin faysalar arasında görüntülenir ve tüm trasesi boyunca ayak bileğine kadar hızlı bir şekilde taranır



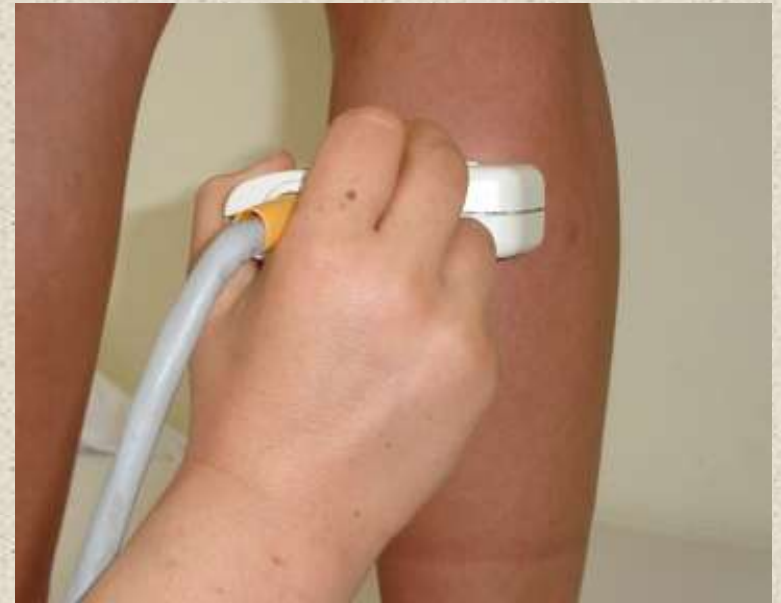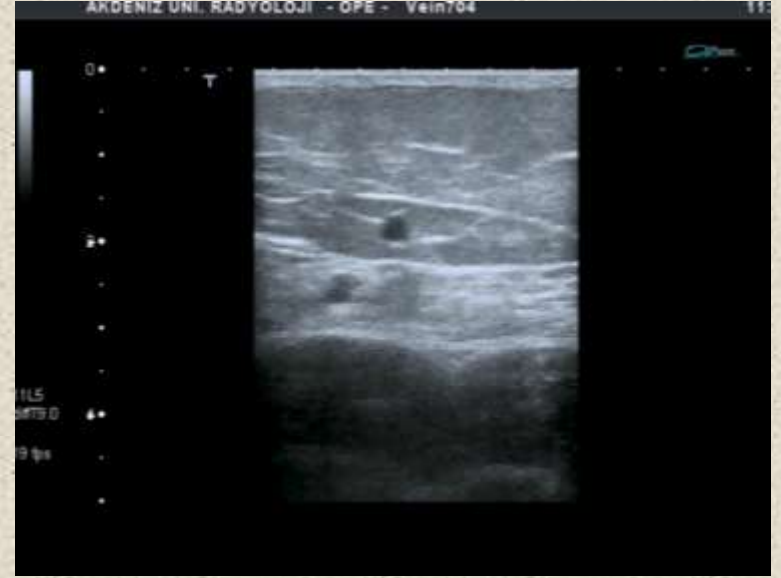Variköz Ven Doppler US

- 3-4 seviye VSM da reflü ?
- VSM da lokal genişleme, büküntü?
- Duplikasyon, aksesuar VSM, AL ve PM reflü ve dilatasyon?
- VSM trasesi dışında da variköz ven?



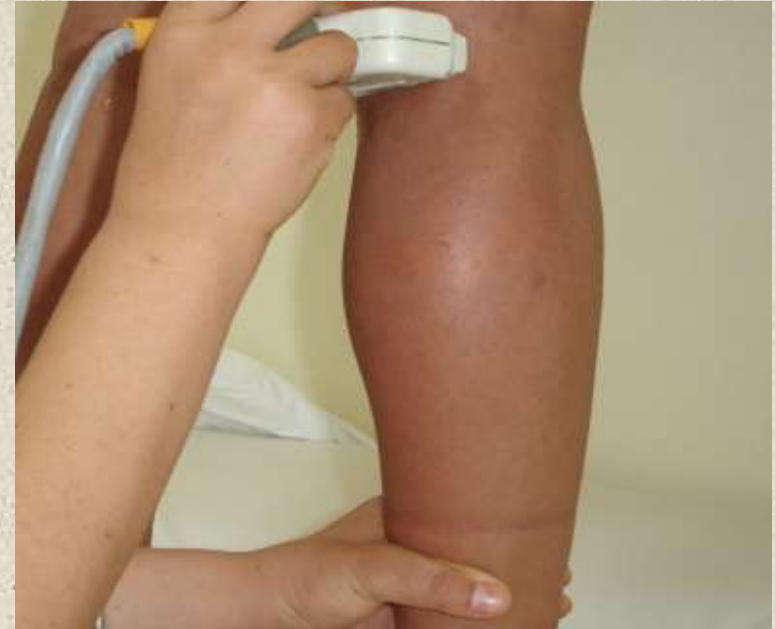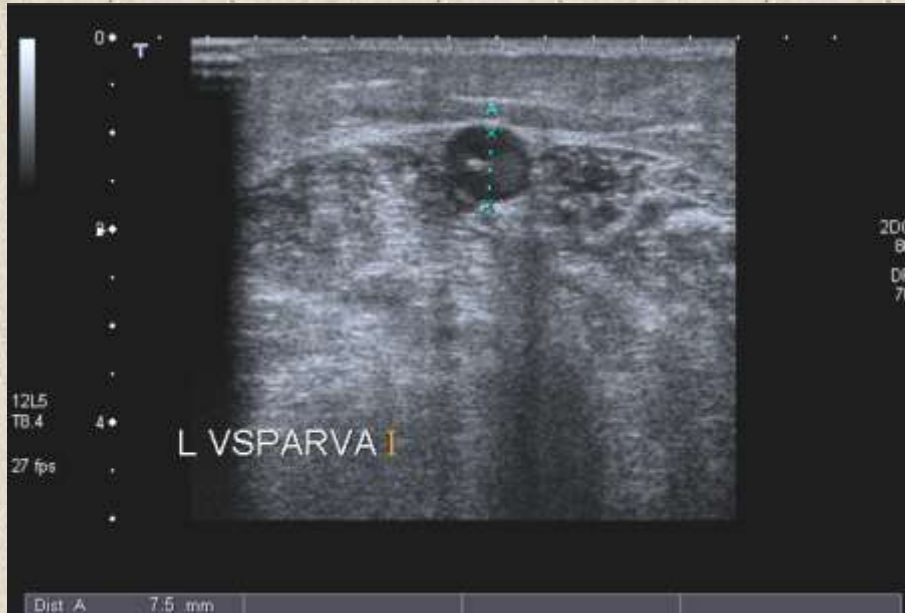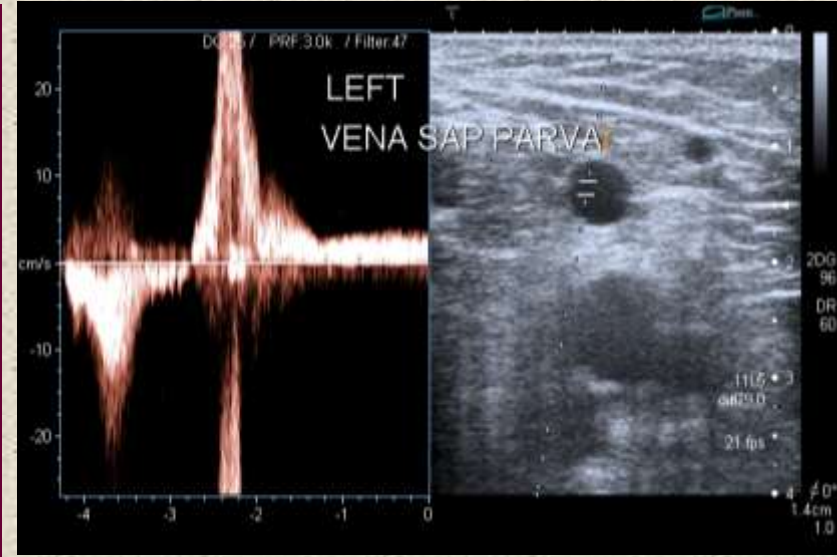
Variköz Ven Doppler US

4.US probu bacak posteriorunda gastrocnemius kası orta kesimine transvers olarak yerleştirilir ve VSP yüzeyel ve derin faysalar arasında görüntülenir.



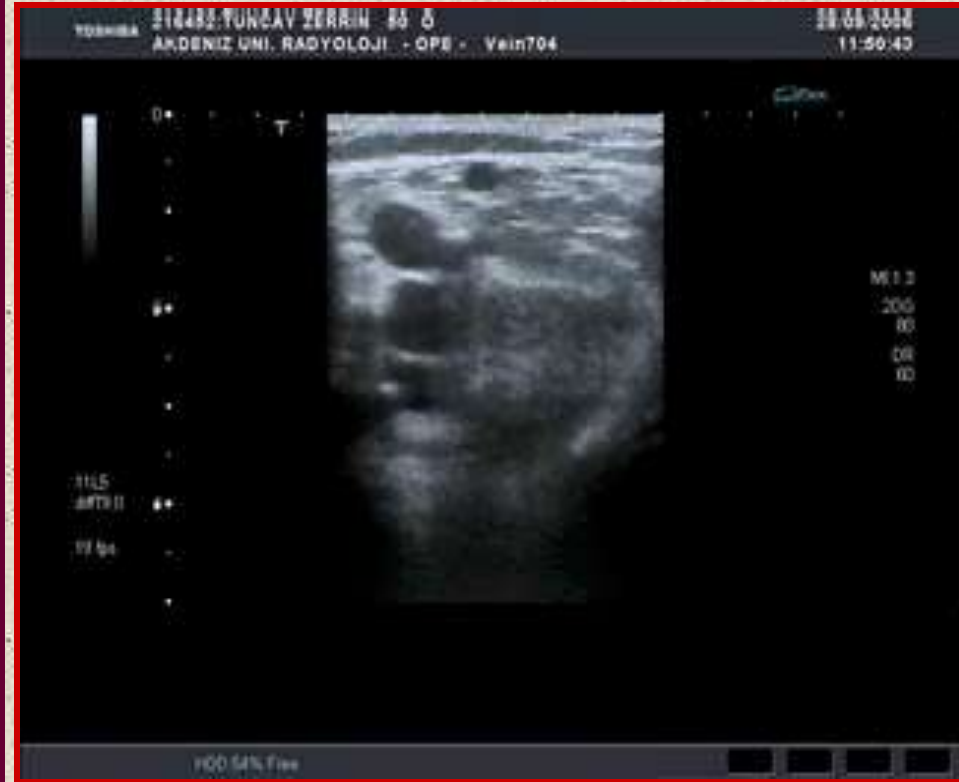Variköz Ven Doppler US

4.VSP çapı ölçülür
(normalde <3mm),
valsalva/kompresyon ile
duplex Dopplerde reflü
olup olmadığına bakılır.



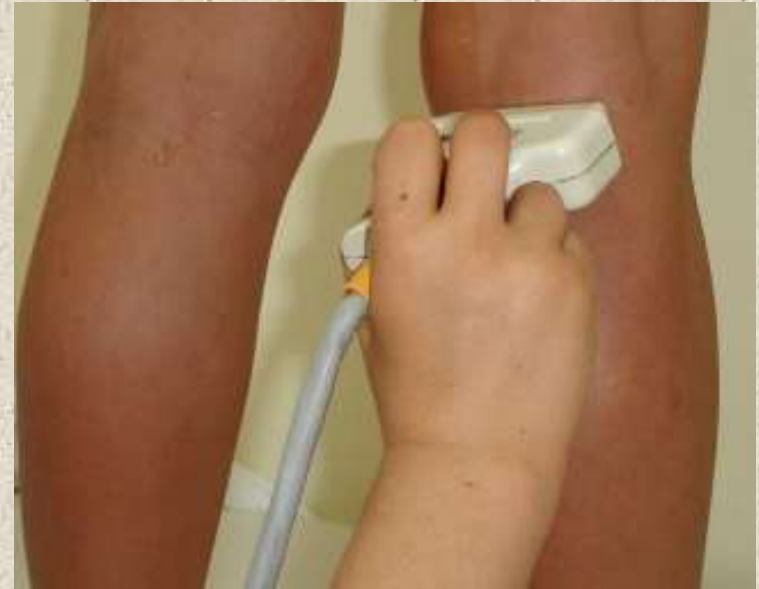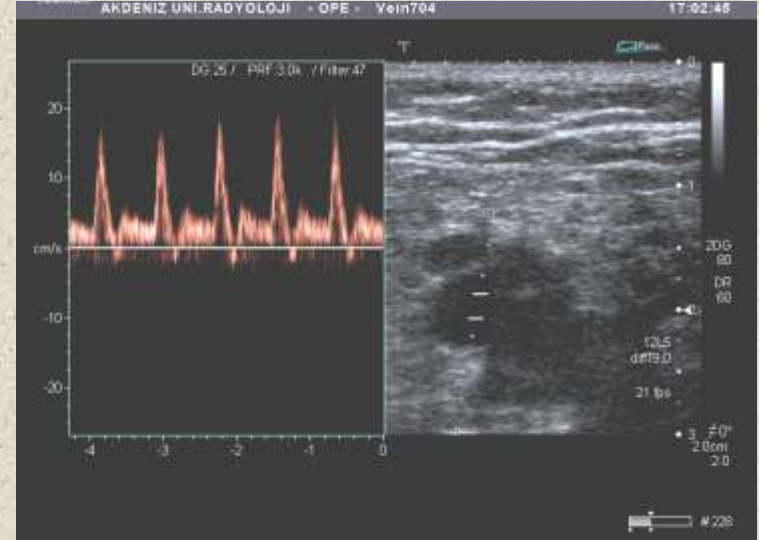Variköz Ven Doppler US

4. Daha sonra popliteal vende reflü aranır, kompresyon ve ogmentasyon manevralarıyla DVT ekarte edilir.



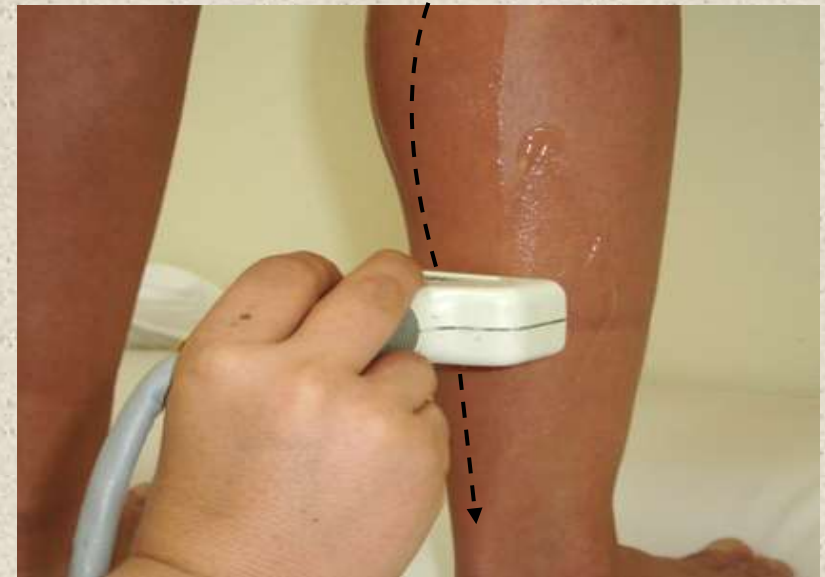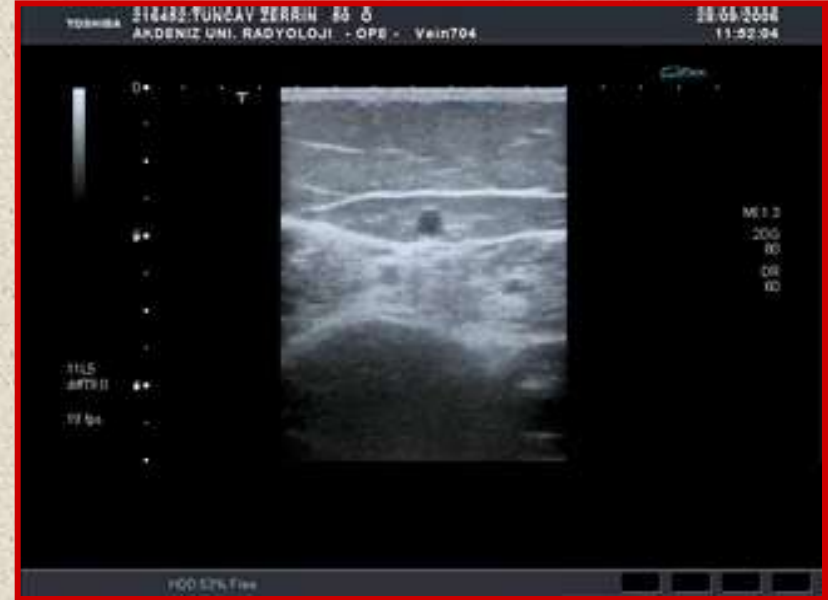Variköz Ven Doppler US

4. Prob kranyal yönde
açılandırılarak
popliteal arterdeki
akım formlarına
bakılır, trifazik ya da
bifazik akımlar
gösterilerek gross
arteryel patoloji
ekarte edilir



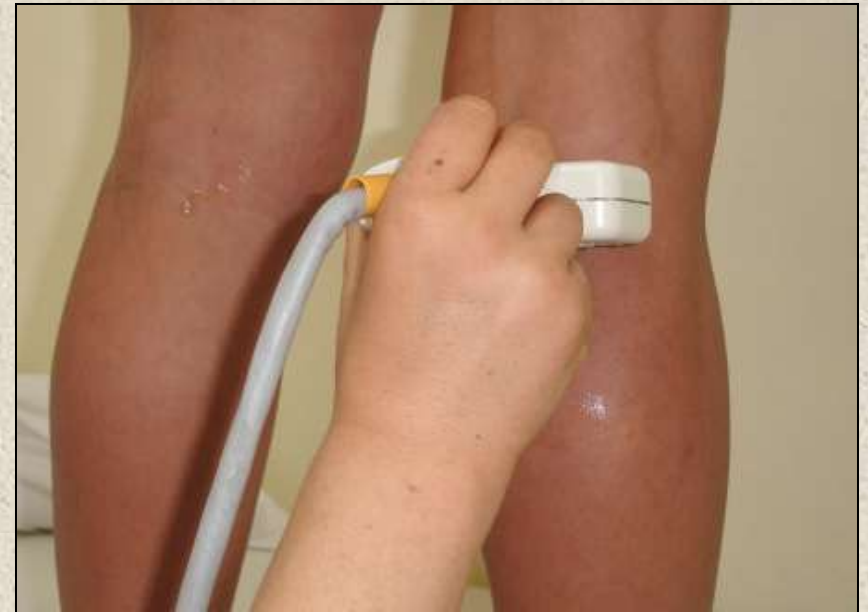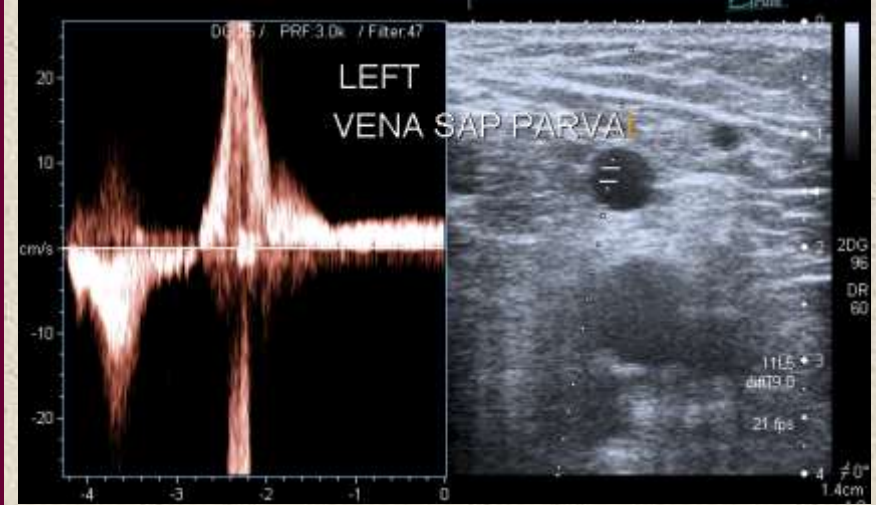Variköz Ven Doppler US

5.US ile bacağın arka yüzünde, popliteal fossadan ayak bileğine kadar VSP hızlı bir şekilde taranır, lokal genişleme, büküntü veya dallarında variköz genişleme varsa not edilir.



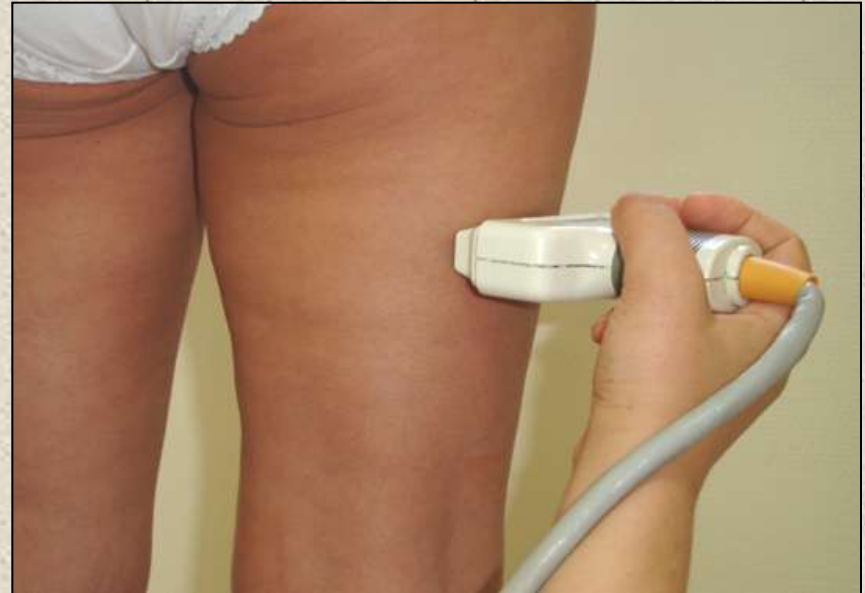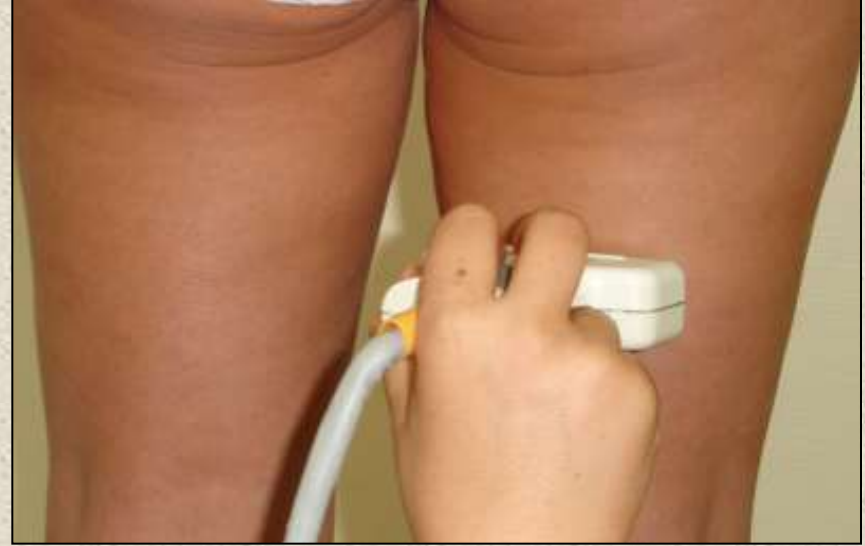Variköz Ven Doppler US

**5.Duplex Doppler
moduna geçilerek
birkaç seviyeden
VSP da reflü olup
olmadığına bakılır.**



Variköz Ven Doppler US

6. Gri skala ile tüm bacağın posterior ve lateral yüzleri hızla taranarak, VSP trasesi dışında da çıplak gözle görülemeyen variköz venler varsa tesbit edilir.



Variköz Ven Doppler US

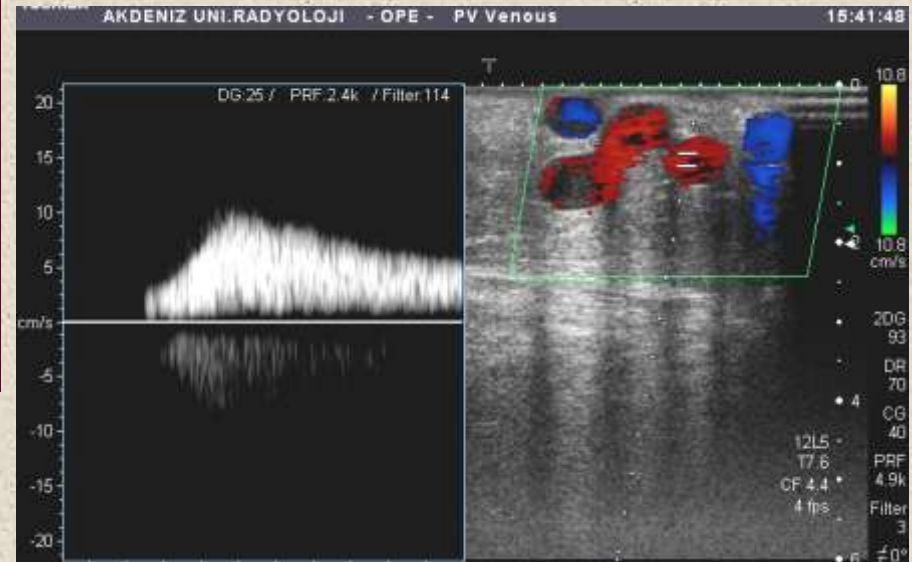
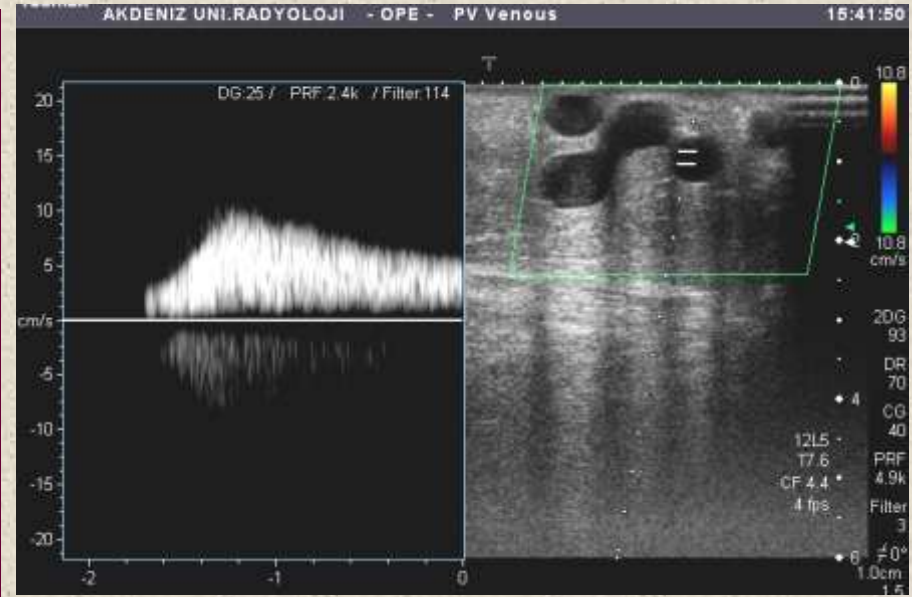
Bu standart incelemeye genellikle variköz venler ve buna neden olan bir VSM veya VSP reflüsü tesbit edilir, tedavi planı şekillenir. DVT ve arteriyel yetmezlik ekarte edilir.

VSM, VSP reflüsü → Endovenöz lazer

Variköz venler → Skleroterapi

Variköz Ven Doppler US

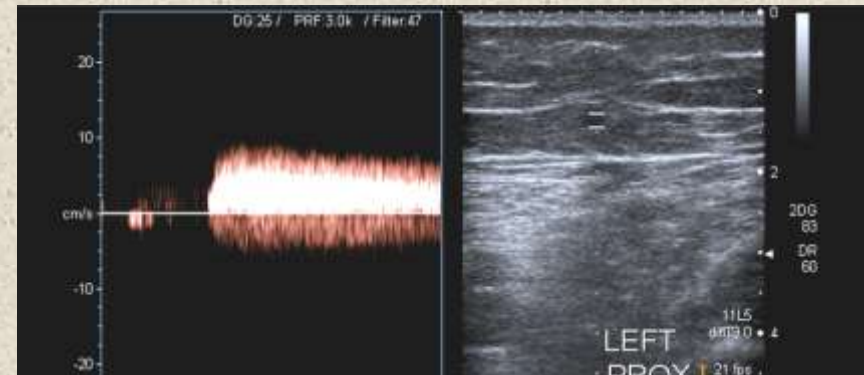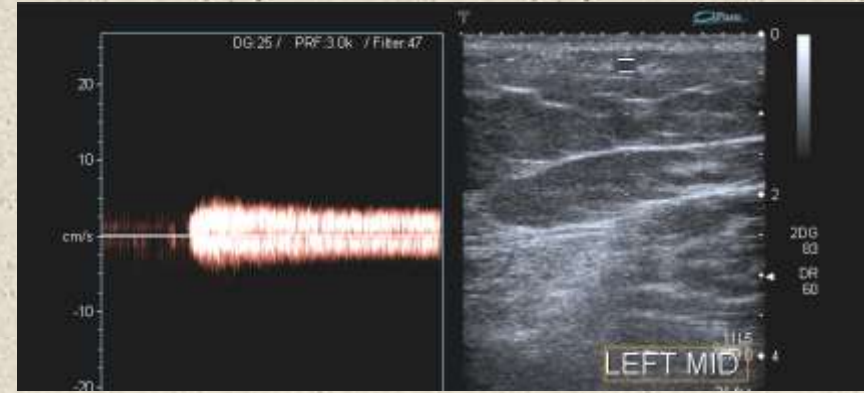
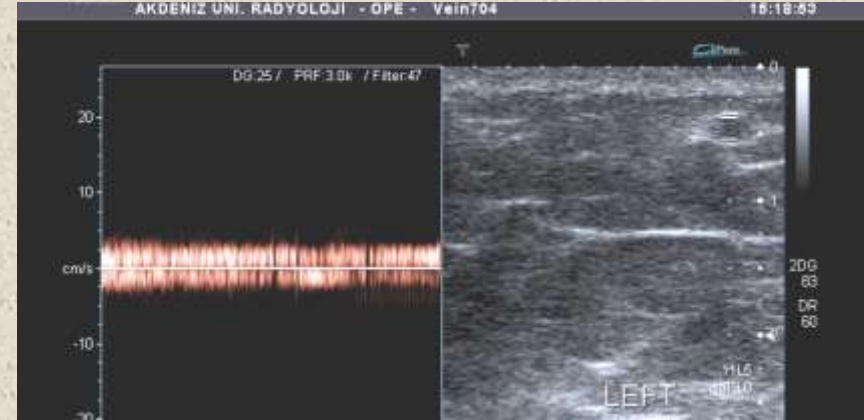Ancak bazen belirgin VV, safen venlerde reflü yok. Bu durumda incelemenin asla sonlandırılmaması ve variköz venlere neden olan reflü kaynağı bulunana kadar devam ettirilmesi gerekir



Variköz Ven Doppler US

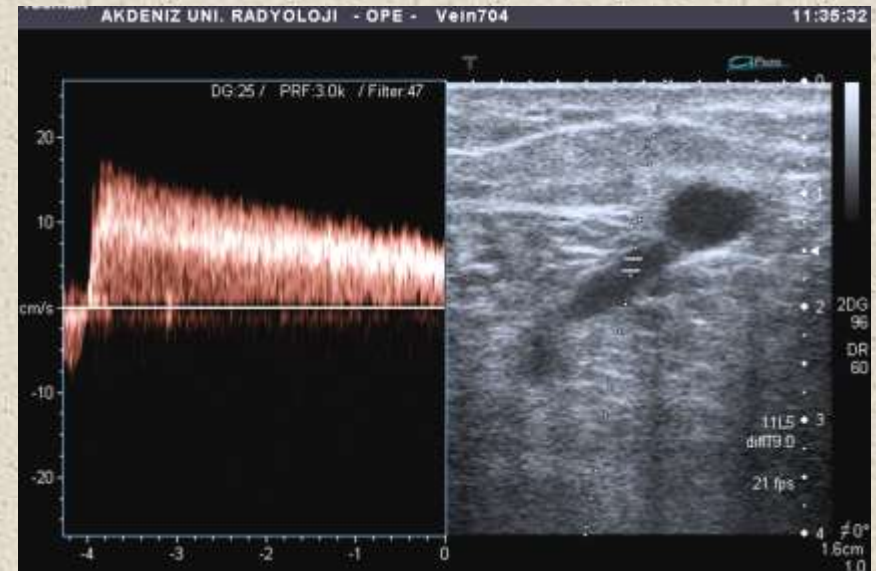
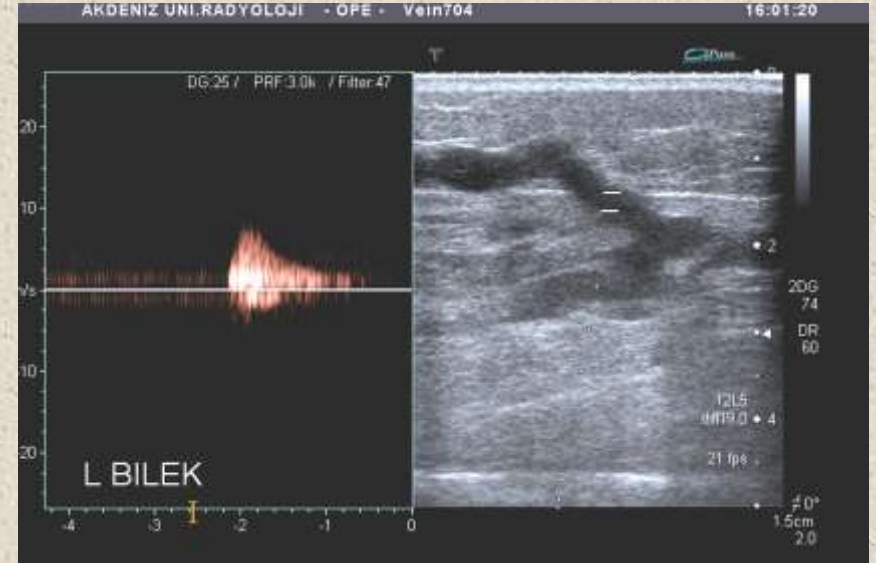İki basit kural reflü kaynağının tesbitini kolaylaştırır.

1. Reflü kaynağına yaklaştıkça damar çapı artar
2. Reflü kaynağına yaklaştıkça reflünün şiddeti artar.



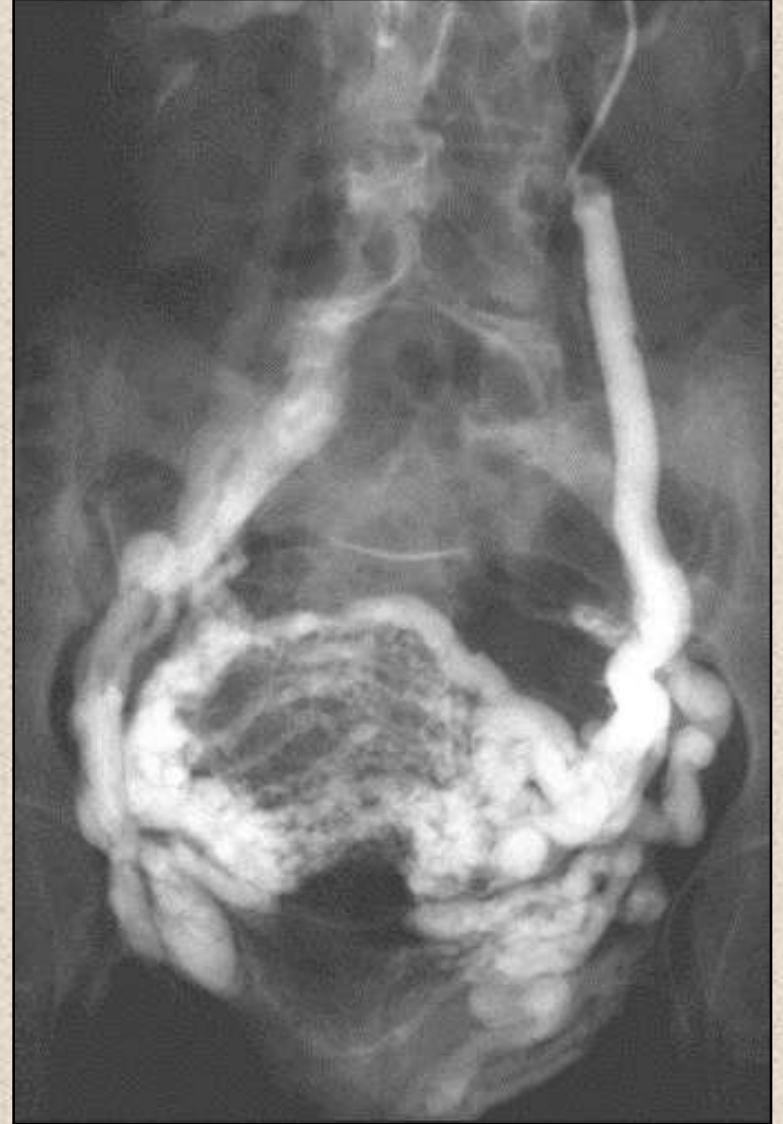Variköz Ven Doppler US

- Reflü kaynağı perforan/ovaryan vendir.
- US de çap geniş (4mm üstü) + reflü mevcut.
- US eşliğinde köpük skleroterapisi planlanır.



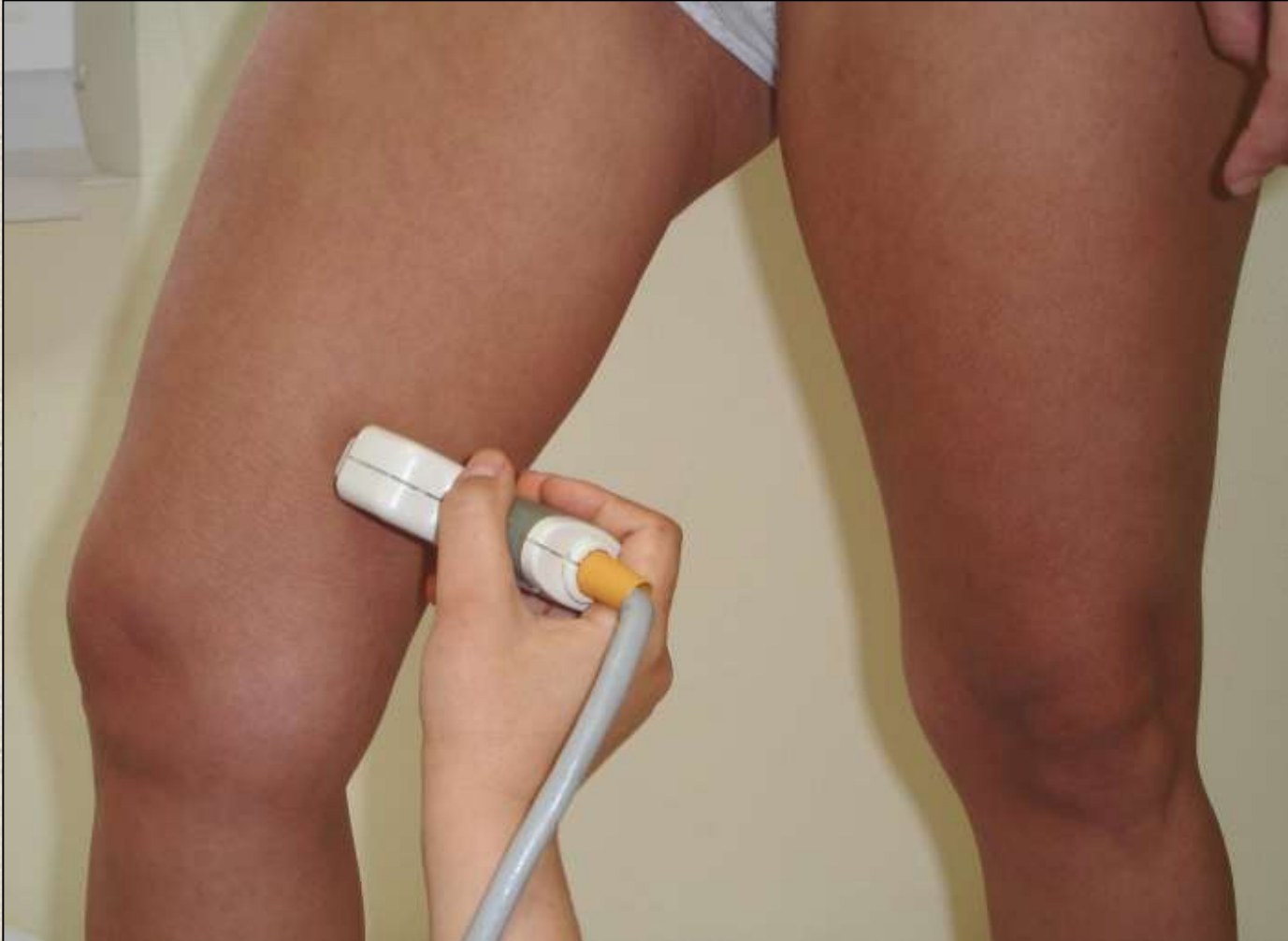Variköz Ven Doppler US

- Vulvaya uzanan, reflü+, genişleyen venler.
- **Multipar, orta yaşlı kadın Reflü kaynağı ovary / İİV**
- Bel ağrısı, cinsel ilişkiyle artan ağrı, over bölgesi palpasyonla hassas.
- **Retrograd ovaryan inter. iliak venogr+embolizasy**
- **VV→US eşl. skleroterapi**



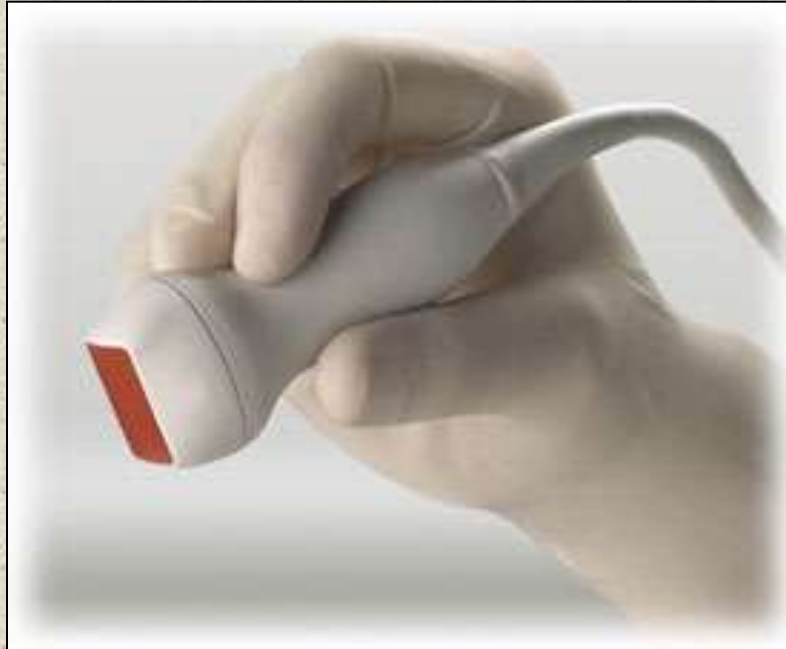Önemli noktalar

1. İnceleme daima ayakta yapılmalı



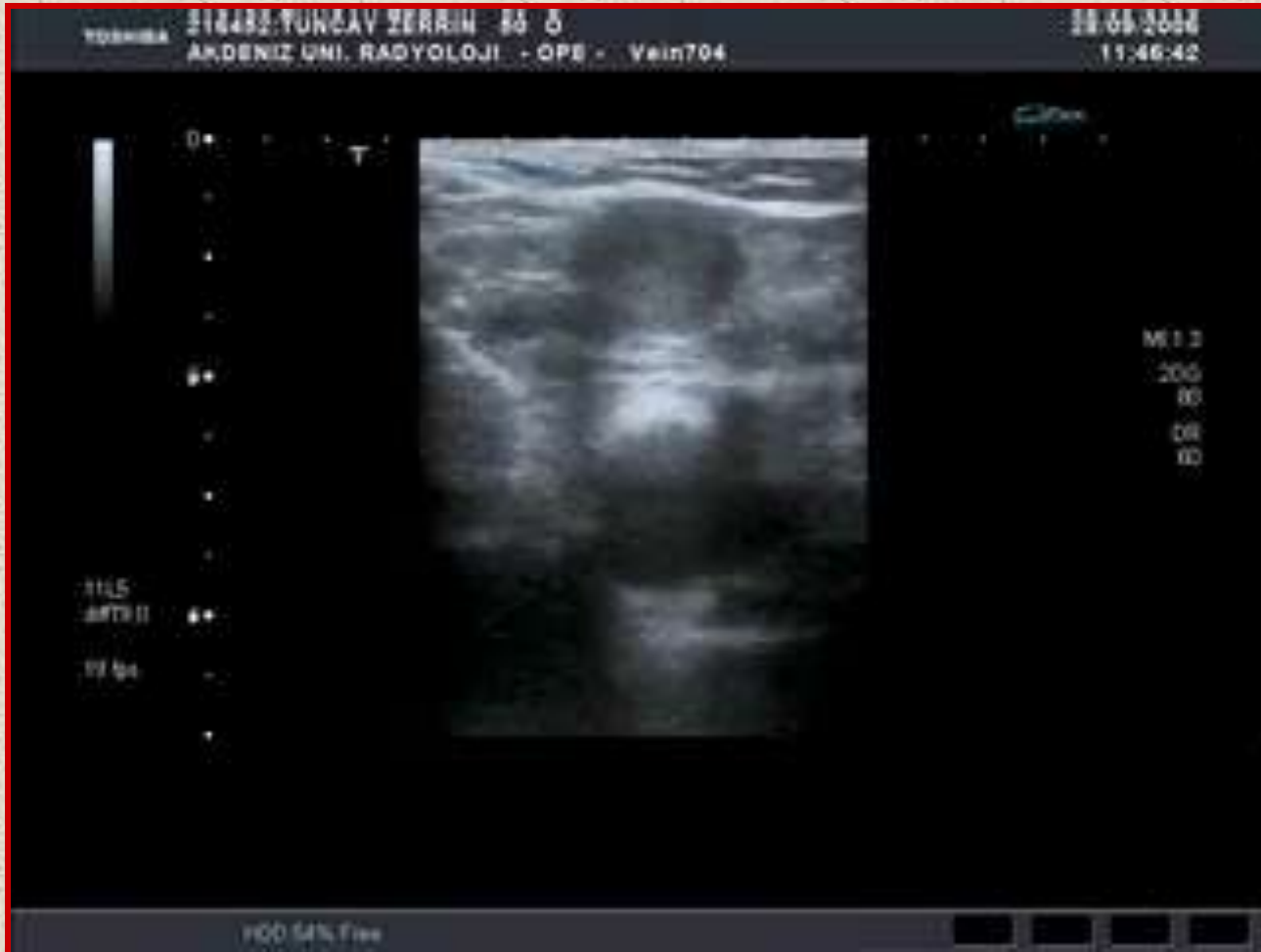Önemli noktalar

7-10 MHz transducer, obez-DV ↓



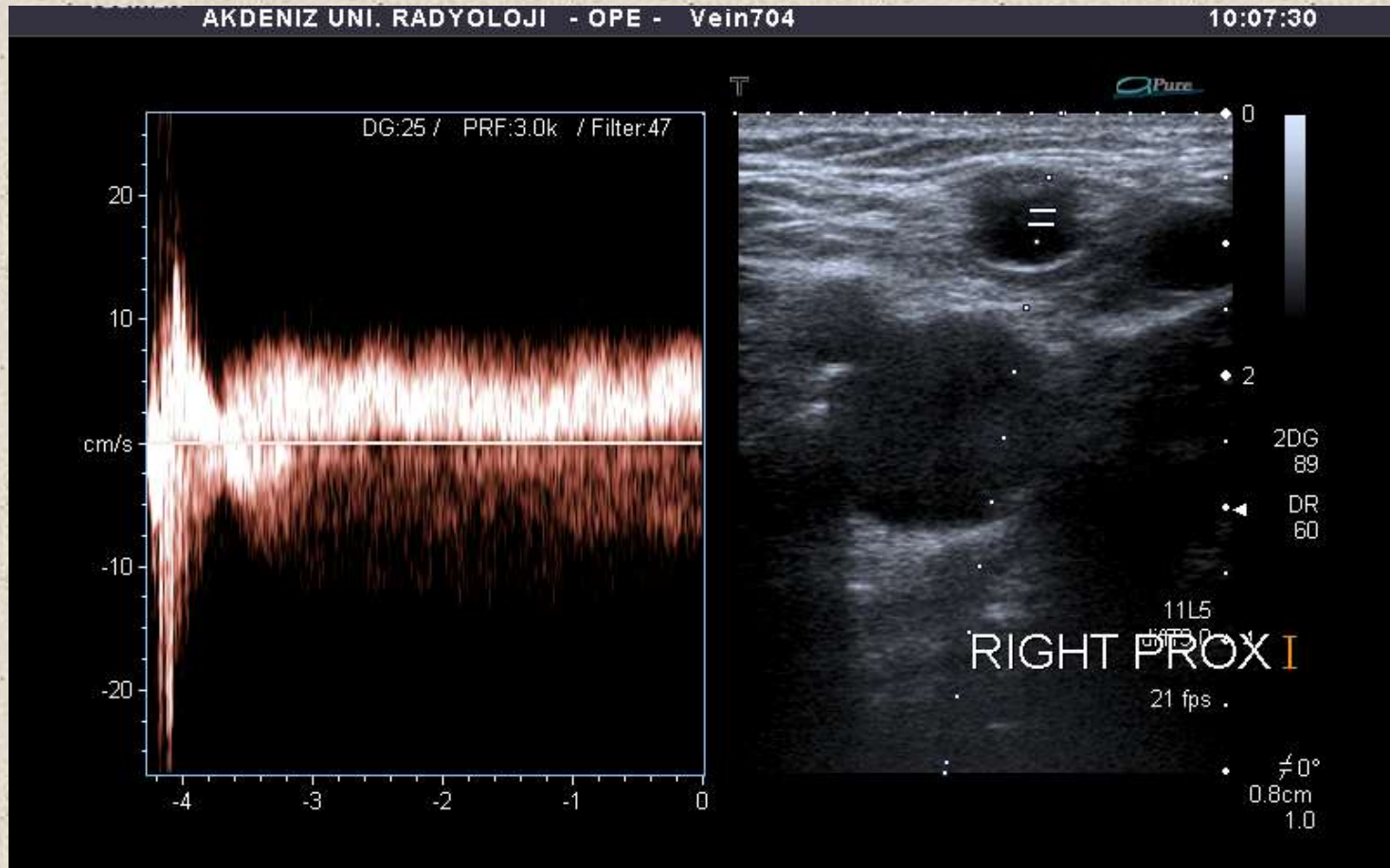
Önemli noktalar

1. Color modu gereksiz, FR↓, sens ↓.



Önemli noktalar

Reflü +/-, 0.5-1sn \uparrow , belirgin uzun



Önemli noktalar

DVT ve şiddetli arteryel yetmezlik hastaya sorulacak bazı sorularla büyük oranda ekarte edilebilir, uzun Doppler incelemelerine gerek kalmaz

- Bacakta hiç “pıhtı” oldumu?
- Yürümeyle gelen, dinlenmekle geçen ağrı varmı?
- Ayakta iyileşmeyen yara var mı?
- Şeker hastalığı var mı?

Önemli noktalar

Sistematiik ve kısa inceleme olmalı

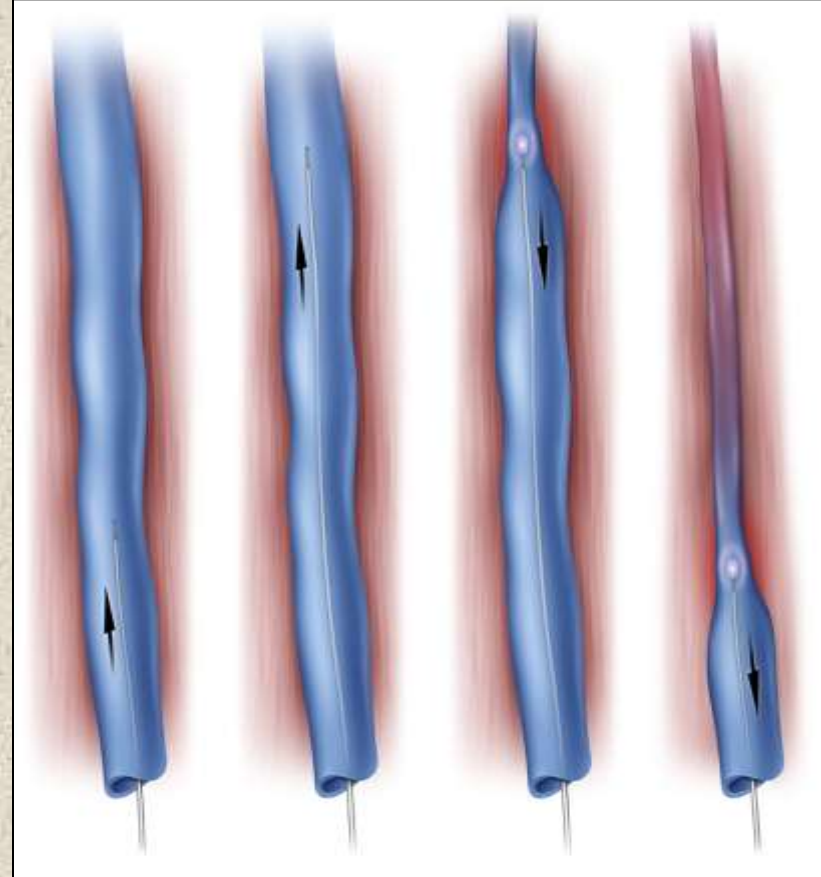
- **Tanı, tedavi, takip=US**
- **Gereksiz ayrıntılarla zaman kaybedilmemeli**
- **Hasta ve hekim için yorucu**
- **Gerekli görüntüler mutlaka kaydedilmeli, tekrarlar azalır**

Önemli noktalar

VV, reflü kaynakları, hangi tedavi?

Endovenöz lazer

- 1.Trunkal reflü (VSM, VSP)
- 2.Ant-lat, post-med dallar
- 3.Damar trasesi çok büküntülü olmamalı

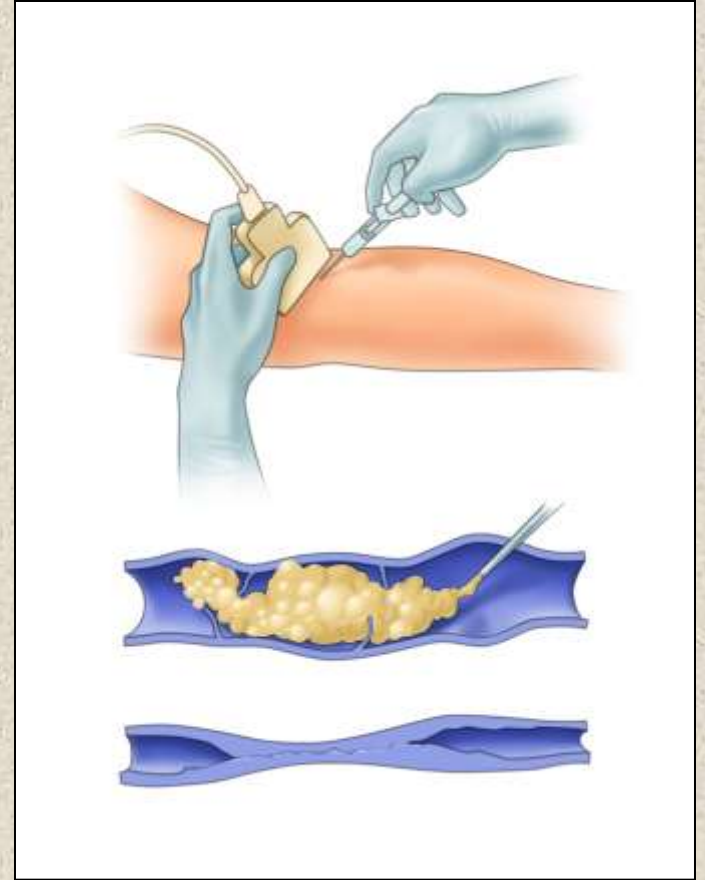


Önemli noktalar

VV, reflü kaynakları, hangi tedavi?

US eşliğinde skleroterapi

1. Nontrunkal reflü
(perforan, ovaryan ven)
2. Nüks (Cerrahi, EVL)
3. Kıvrıntılı VSM, VSP
4. EVL sonrası kalan variköz ven pakeleri



US özet

